

# Badanie ultrasonograficzne nerek u psów i kotów

Anna Kosiec Tworus<sup>1</sup>, Tomasz Seweryn<sup>2</sup>

z Prywatnej Praktyki w Warszawie<sup>1</sup> oraz Kliniki Weterynaryjnej Marcel 2 w Warszawie<sup>2</sup>

Badanie ultrasonograficzne jest podstawowym badaniem obrazowym w diagnostyce chorób nerek i powinno stać na czele wszystkich badań obrazowych układu moczowego. Metoda ta umożliwia ocenę morfologii nerek i wykrycie większości nieprawidłowości w budowie mięszu, jak i w obrębie miedniczek nerkowych. Gdy wynik badania nie daje pełnej odpowiedzi co do rozpoznania, to jest on niezmiernie cenny w ukierunkowaniu dalszego postępowania diagnostycznego.

Wskazania do badania są następujące: ból w okolicy nerek przy badaniu palpacyjnym, krwimocz, bezmocz, białkomocz, niewydolność nerek, podejrzenie zakażenia układu moczowego, nadciśnienie tętnicze oraz obrzęki.

## Technika badania

Do badania ultrasonograficznego nerek należy użyć głowic o częstotliwości od 5 MHz u psów ras dużych i średnich oraz 7,5 MHz u psów ras małych i kotów. Zwierzę powinno leżeć w pozycji prawo- lub

lewobocznej albo na grzbiecie. W takich ułożeniach badanie nerek powinno się przeprowadzać od strony dobrzuszej, zarówno po lewej, jak i po prawej stronie. Nerka lewa jest umiejscowiona bardziej doogonowo niż nerka prawa, w związku z czym jest łatwiejsza do zobrazowania. Uwidocznić ją można, ustawiając głowicę w pozycji strzałkowej do osi długiej zwierzęcia, wolno kierując głowicę nieco dogłowowo i na lewo w kierunku lewego łuku żebrowego. Nerka lewa jest położona dogrzebietowo w stosunku do śledziony. Nerka prawa, zwłaszcza u psów, jest trudniejsza do zobrazowania ze względu na jej dogłowowe umiejscowienie. Uwidocznić ją można, przykładając głowicę tuż za prawym łukiem żebrowym, a w przypadku psów z głęboką klatką piersiową wskazane jest umiejscowienie głowicy nawet w 11 przestrzeni międzyżebrowej. U zwierząt otyłych lub z obecnością wolnego płynu w jamie otrzewnej uwidocznienie nerek z dojścia dobrzusznego może być trudne. Wówczas najlepiej przeprowadzić badanie z dojścia przyłędźwiowego,

przykładając głowicę po obu stronach kręgosłupa. Każda nerka powinna być zobrazowana w płaszczyźnie strzałkowej, jak i poprzecznej.

## Prawidłowy obraz ultrasonograficzny nerek

W każdej nerce można rozróżnić trzy obszary:

1. Hiperechogeniczne echo centralne nerki, na które składa się miedniczka nerkowa wraz z tkankami okołomiedniczkowymi, takimi jak: tkanka tłuszczowa, naczynia krwionośne i chłonne.
2. Rdzeń nerki w postaci obszaru hipoechogenicznego, otaczającego miedniczkę.
3. Korę nerki o wyższej echogeniczności niż rdzeń nerki, a niższej niż echo centralne.

Mięsz nerkowy składa się z kory i rdzenia. Wypustki kory nerki wpuklają się w rdzeń, oddzielając miedniczkę nerkową (ryc. 1, 2; 1). Echogeniczność mięszu nerki cechuje się podobną echogenicznością, jak mięsz niezmienionej wątroby i jest wyraźnie niższy niż mięsz prawidłowej śledziony. Dokładna ocena struktury mięszu nerek wymaga porównania względem siebie echogeniczności tych narządów na tej samej głębokości badania (częstotliwości głowicy) i przy jednakowych ustawieniach aparatu. Warto pamiętać, że echogeniczność mięszu nerki u kota jest nieco wyższa niż u psa w związku z występowaniem

wakuoli tłuszczowych w nabłonku kanalików nerkowych (2).

Ocena wielkości nerek u psów jest oceną subiektywną. Jak do tej pory nie opracowano norm wielkości tego narządu ze względu na zbyt dużą rozbieżność wyników nawet u tej samej rasy psów. Przedstawione poniżej wartości są podane w przybliżeniu, jaki powinien być wymiar podłużny nerki u psów względem masy ciała.

Masa ciała psa (kg)	Wymiar podłużny nerki (cm)
5-9	3,2-5,2
10-14	4,8-6,4
15-19	5,0-6,7
20-24	5,2-8,0
25-29	5,3-7,8
30-34	6,1-8,7
35-39	6,6-9,3

Ocena wielkości nerek u kota jest prostsza ze względu na mniejsze różnice w ciężarze nerek u tych zwierząt. Ocenia się, że prawidłowy wymiar podłużny nerek u zdrowego kota wynosi około 3,2–4,4 cm, zaś poprzeczny 2,2–2,8 cm (3).

### Wady wrodzone nerek

Agenezja nerki oznacza brak w typowym miejscu lub w jamie brzusznej. W wyniku braku jednej nerki druga ulega hipertrofii, czyli kompensacyjnemu przerostowi.

Hipoplazja nerki to wrodzona mała nerka, wyraźnie zmniejszona, lecz o prawidłowej morfologii (ryc. 3).

Dysplazja nerki to nerka zmniejszona, o zmienionej, znacznie podwyższonej echogeniczności miąższu, z całkowitym brakiem zróżnicowania na korę i rdzeń. Przyczyną dysplazji wrodzonej nerek jest zahamowanie rozwoju nefronów w życiu płodowym i zastąpienie ich tkanką włóknistą (ryc. 4).

Wrodzona wielotorbielowatość nerek jest chorobą dziedziczną, najczęściej występującą u kotów ras pers i egzotyicznej oraz u psów rasy cairn terier. W przypadku wielotorbielowatości nerek widoczne są w obu nerkach liczne torbiele różnej wielkości. Początkowo w przebiegu wielotorbielowatości echogeniczność miąższu nerek może być zwiększona, bez widocznych torbieli w badaniu ultrasonograficznym. Stopniowo wraz z rozwojem choroby liczba i wielkość torbieli się zwiększa, z całkowitym zatarciem zróżnicowania na korę i rdzeń nerki, nierazko powodując poszerzenie i zniekształcenie miedniczek nerkowych (ryc. 5).

### Zmiany w obrazie ultrasonograficznym nerek

#### Zmiany wielkości nerek

Zmniejszenie wielkości nerek powstaje wskutek: hipoplazji, procesów pozapalnych lub niedokrwienia.

Zwiększenie wielkości nerek może być wynikiem: amyloidozy, zmian rozrostowych (białaczka, chłoniak), obrzęku tkanki śródmiąższowej w wyniku ostrej martwicy kanalików nerkowych, zawału nerki lub ostrej zakrzepicy żył nerkowych, ostrego śródmiąższowego zapalenia nerek, ostrego kłębuszkowego zapalenia nerek, chorób układowych oraz po podaniu furosemidu.

#### Zmiany echogeniczności nerek

Echogeniczność miąższu nerek wraz z wiekiem się zwiększa. U zwierząt młodych miąższ nerek jest bardziej hipoechogeny niż u starszych. Diagnostyka ultrasonograficzna chorób miąższu nerek nie ma wielkiego znaczenia, ze względu na brak typowych zmian w strukturze przy różnych rodzajach patologii. Zarówno czynniki zapalne, jak toksyczne czy naczyniowe powodują podobne zmiany w obrazie ultrasonograficznym, a prawidłowy wygląd nerek nie wyklucza ciężkiej choroby nerek.

Ze zwiększoną echogenicznością miąższu nerek można się spotkać w takich chorobach, jak: ostre i przewlekłe kłębuszkowe zapalenie nerek, ostra martwica kanalików nerkowych, ostra niewydolność nerek, śródmiąższowe zapalenie nerek, cukrzyca, amyloidoza, nacieki białaczkowe oraz wyrodnienie nerek na tle toksycznym.

W przypadku ostrych chorób miąższu dochodzi do obrzęku nerki, co powoduje jej powiększenie. Zmiany te mogą obejmować zarówno jedną, jak i obie nerki. Echogeniczność nerki w ostrym procesie ulega zwiększeniu, czasem obniżeniu, lecz również może pozostać prawidłowa (4, 5).

Trzeba pamiętać, że korelacja pomiędzy zmianą w budowie nerek a stopniem jej niewydolności bywa różna. Czasem nerki o dużych cechach przebudowy są wciąż wydolne, a w przypadku braku widocznych zmian mogą być niewydolne. Dlatego też na podstawie samego badania ultrasonograficznego w oderwaniu od badań dodatkowych niejednokrotnie nie można ocenić stopnia zaawansowania choroby nerek (6).

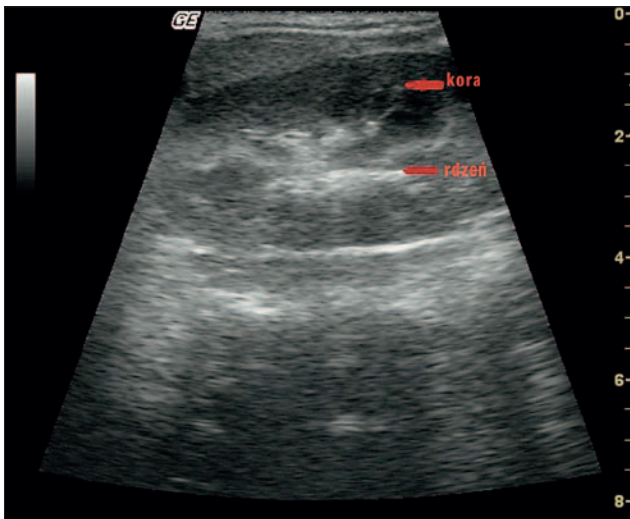
W ostrych chorobach nerek, w przeciwieństwie do chorób przewlekłych, w obrazie ultrasonograficznym zazwyczaj zachowany jest stosunek kory do rdzenia. W przypadku przewlekłych procesów zapalnych ta granica zaciera się wraz ze zwiększeniem echogeniczności miąższu

### Renal ultrasonography in dogs and cats

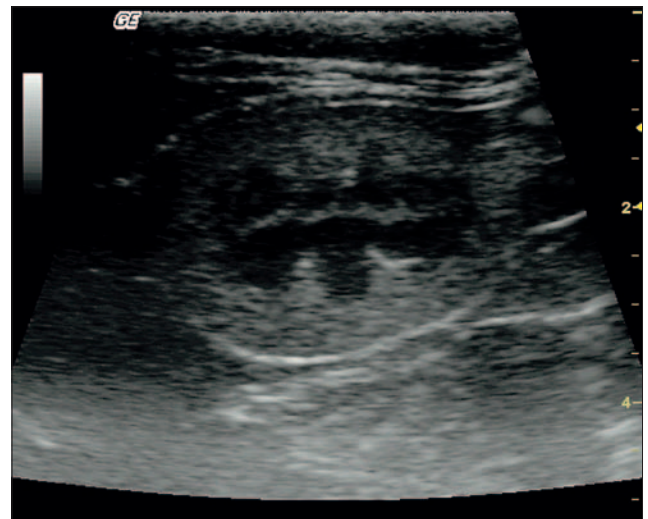
Kosiec Tworus A.<sup>1</sup>, Seweryn T.<sup>2</sup>, Private Practice, Warsaw<sup>1</sup>, Veterinary Clinic Marcel 2, Warsaw<sup>2</sup>

The aim of this article was to present the applicability of urinary system ultrasonography for diagnostic purposes in small animals practice. Renal ultrasonography has become the standard imaging modality in the investigation of kidney diseases. It offers excellent insight in anatomic details, requires no special preparation of patients, is readily available and does not expose the animal to radiation or contrast agents. Ultrasonography is used to determine the location and size of the kidney and to detect focal neoplastic-like lesions, cysts and renal stones. Furthermore, the presence and urodynamic relevance of hydronephrosis can reliably be established. The renoparenchymatous disease as such is also discernible to the experienced investigator however most glomerular diseases cannot be further sub-classified. Exceptions are primarily renovascular disorders like hypertensive nephrosclerosis, diabetic nephropathy or renal vasculitis which can be suspected if the intrarenal resistance index value is increased. Color Doppler sonography in experienced hand allows the reliable detection and quantification of renal artery stenosis and increased resistance index values which may indicate irreversible disease. Renal cysts are usually fluid-filled, circular structures that don't reflect sound waves. Kidney tumors produce multiple echoes and appear as irregular shapes. Renal abscesses found within or around the kidneys usually echo sound waves poorly; their boundaries are slightly more irregular than those of cysts. A perirenal abscess may displace the kidney cranially. Acute pyelonephritis and glomerulonephritis aren't detectable unless the renal parenchyma is significantly scarred and atrophied. In such patients, the renal capsule looks irregular and the kidney may appear smaller than normal; also an increased number of echoes may arise from the parenchyma due to fibrosis. In patients with hydronephrosis, renal ultrasonography may show a large, echo-free, central mass that compresses the renal cortex. Calyceal echoes are usually circularly diffused and the renal pelvis is significantly enlarged. This test can also be used to detect congenital anomalies, such as horseshoe, ectopic or duplicated kidneys. Ultrasonography clearly shows renal hypertrophy. USG also allows identification of abnormal accumulations of fluid within or around the kidneys that sometimes arise from an obstruction of a ureter. Renal ultrasonography can be used to detect changes in the shape of the bladder that result from masses and can assess urine volume. Increased urine volume or residual urine post voiding may indicate bladder outlet obstruction. There is a strong need to use ultrasonography when dealing with urinary system disorders in small animals veterinary practice.

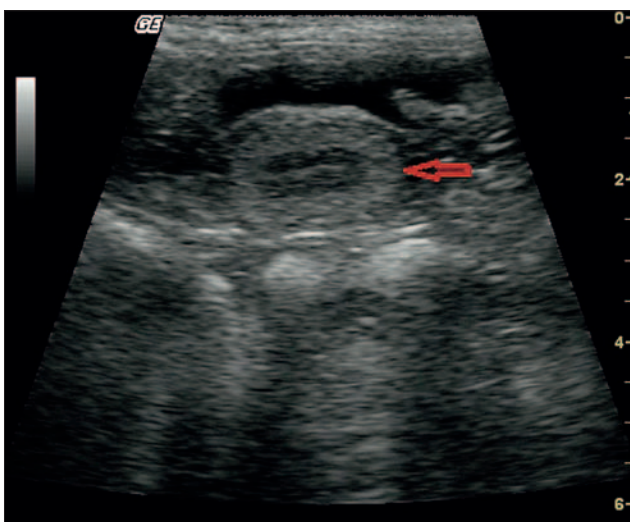
**Keywords:** ultrasonography, kidneys, dog, cat.



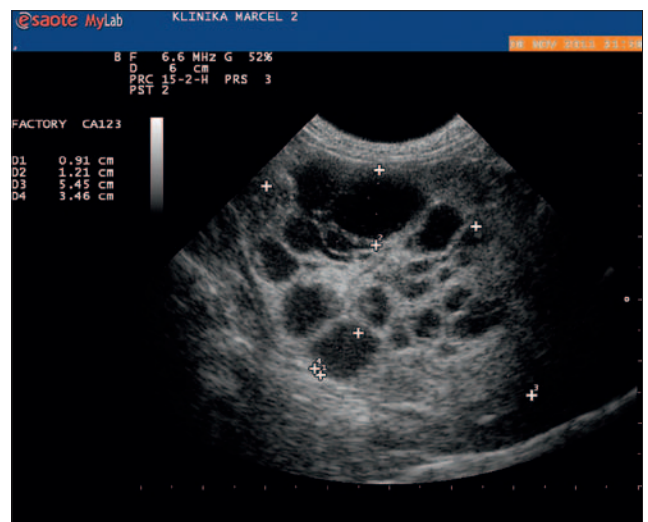
Ryc. 1. Obraz prawidłowy nerki u rocznego psa



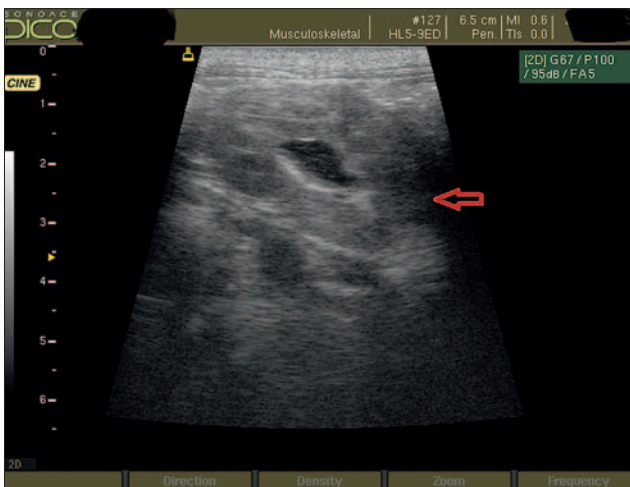
Ryc. 2. Obraz prawidłowej nerki u 4-letniego kota



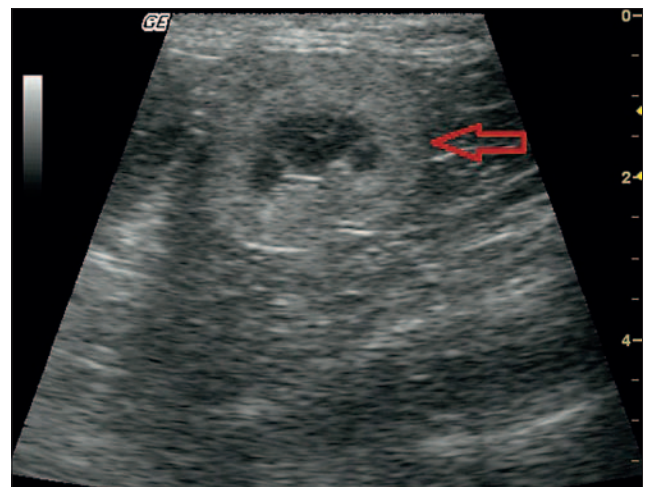
Ryc. 3. Hipoplazja nerki u 4-letniego psa



Ryc. 4. Dysplazja nerki u 7-miesięcznego psa



Ryc. 5. Wielotorbielowatość nerki u kota



Ryc. 6. Nerka kota z cechami zmian zwyrodnieniowych

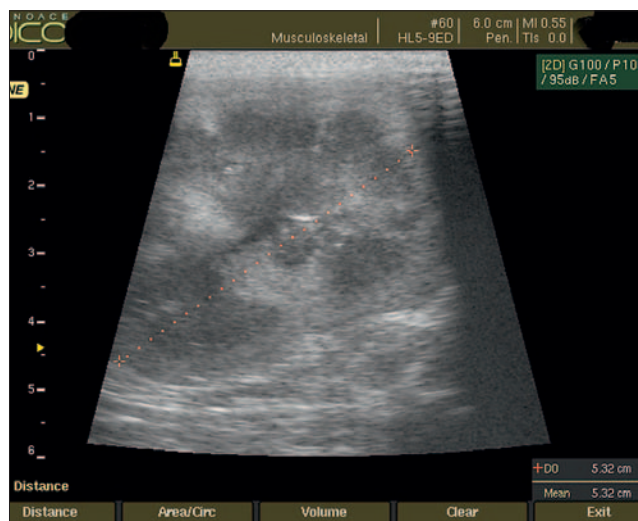nerki. W przypadku procesów przewlekłych wielkość nerek może pozostać prawidłowa lub zmniejszać się wraz ze stopniem zwłóknienia. W przypadku nerki terminalnej, będącej końcowym etapem zwyrodnienia, ulega ona znacznemu zmniejszeniu do całkowitego zatarcia budowy (ryc. 6).

#### Amyloidozą nerek

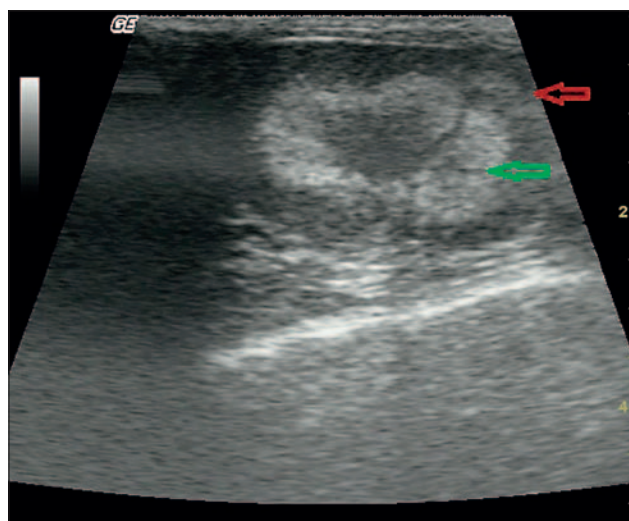
Amyloidozie nerek towarzyszy rozlany wzrost echogeniczności samej kory, a z czasem i całej nerki z wyraźnym ich powiększeniem. Duże, „białe nerki” to obraz dość typowy dla tej choroby (ryc. 7).

#### Nefropatia cukrzycowa

W wyniku hiperfiltracji wywołanej cukrzycą można zaobserwować wzrost wielkości nerek w początkowym stadium choroby bez zmian w ich budowie. W późniejszym etapie choroby ich wielkość może



Ryc. 7. Amyloidoza nerki u kota



Ryc. 8. Obraz wapnicy nerki u kota

się zmniejszać wraz z widoczną, stopniową przebudową mięszu. W zaawansowanej nefropatii cukrzycowej obraz nerek jest podobny do obrazu nerki w przebiegu amyloidozy (7).

### Wapnica nerek

Wapnica nerek (*nephrocalcinosis*) przebiega z odkładaniem się soli wapnia w rdzeniu i korze nerki. Najczęściej jednak spotykać się można z wapnicą rdzenia. Zmiany te towarzyszą zaburzeniom gospodarki wapniowo-fosforanowej, hiperkalcemii i nadczynności przytarczyc. Wapnica nerek daje charakterystyczny obraz odwrócenia zróżnicowania korowo-rdzeniowego (ryc. 8; 8).

### Ostra niewydolność nerek

Rozróżnia się trzy rodzaje ostrej niewydolności nerek: przednerkową, nerkową i pozanerkową. Badanie ultrasonograficzne nerek w przypadku ostrej ich niewydolności może pomóc w różnicowaniu rodzaju niewydolności.

W przypadku niewydolności przednerkowej obraz ultrasonograficzny nerek pozostaje prawidłowy. W niewydolności tła nerkowego nerki w wyniku obrzęku zwiększają swój rozmiar, często ze zwiększoną echogenicznością kory nerki. Pozanerkowa niewydolność nerek wywołana jest ostrym zaburzeniem w odpływie moczu. We wczesnej fazie choroby zmiany w mięszu czy w miedniczkach nerkowych mogą być słabo widoczne. Wraz z upływem czasu w wyniku utrudnionego odpływu moczu dochodzi do widocznego w badaniu ultrasonograficznym poszerzenia miedniczek nerkowych z cechami zastojów. W przypadku niewydolności pozanerkowej konieczne jest wykonanie badania całej jamy brzusznej, ze zwróceniem szczególnej uwagi na okolice moczowodu, pęcherza moczowego i gruczołu

krokowego w celu znalezienia przyczynowego zastojów.

### Nerki w chorobach rozrostowych układu białokrwinkowego i złośliwej limfoproliferacji

W przebiegu białaczki lub chłoniaka nerek, w wyniku nacisku nowotworowego i obrzęku ulegają one powiększeniu wraz ze zwiększaniem echogeniczności kory lub całego mięszu z zacieraniem się granic korowo-rdzeniowych. W przypadku chłoniaka mogą pojawić się również mnogie, ubogoechowe ogniska w mięszu nerek, dając obraz tzw. torbieli rzekomych. Procesom nowotworowym w nerkach często towarzyszy obecność niewielkiej ilości płynu podtorebkowego. W przypadku podejrzenia choroby rozrostowej układu białokrwinkowego lub złośliwej limfoproliferacji wskazane jest wykonanie badania całej jamy brzusznej w celu wykrycia ewentualnych innych miejsc nacisku nowotworowego. Dotyczy to zarówno narządów mięszowych, przewodu pokarmowego, jak i węzłów chłonnych w jamie otrzewnej i w przestrzeni pozaotrzewnej (10; ryc. 9).

### Torbiele nabyte

Prócz wrodzonej wielotorbielowości nerek występują również torbiele nabyte, powstające wtórnie do zmian zwyrodnieniowych toczących się w nerkach. Najczęściej torbiele nabyte występują pojedynczo i umiejscowione są w korze nerki. Wielkość torbieli może być różna, ale zawsze charakteryzują się one cienkościenną ścianą i bezechową zawartością. Torbiel nabyta w nerce może ulec zakażeniu, nierazdko z krwawieniem do jej wnętrza. Taka torbiel powikłana w badaniu cechuje się nierówną ścianą, odbiciami wewnętrznymi, przegrodami i zwapnieniami

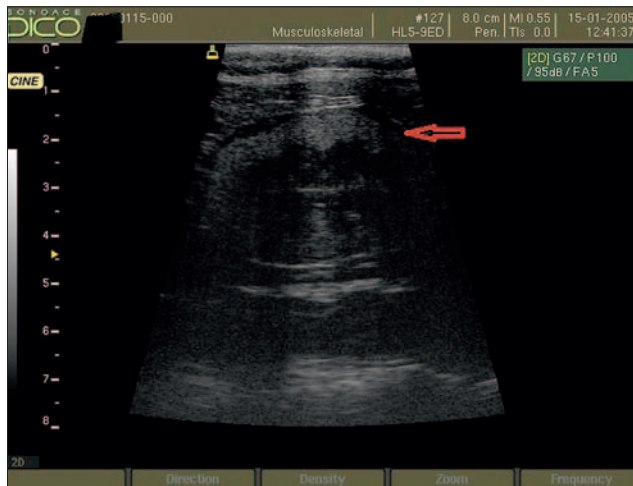
(ryc. 10). Czasem torbiel powikłaną trudno odróżnić od nowotworu, krwaka czy ropnia nerki.

### Objaw „rąbka”

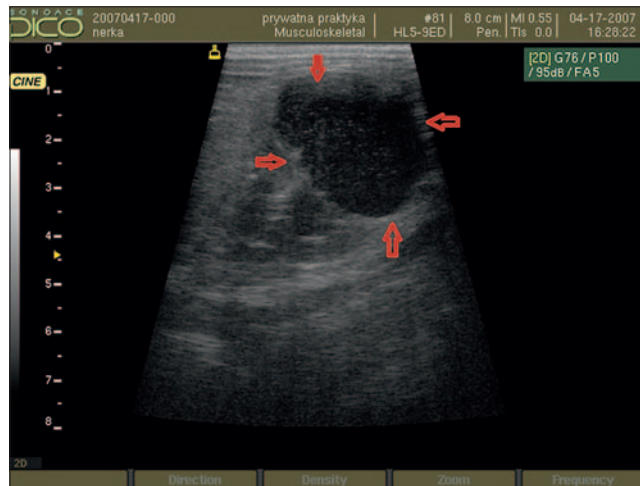
Objaw „rąbka” to nic innego, jak obecność hiperechogenicznej linii w warstwie granicznej pomiędzy korą a rdzeniem nerki. Zjawisko rąbka ma związek z mineralizacją błony podstawnej torebki Bowmana i nabłonka kanalików nerkowych w warstwie granicznej nerek, ale może być również wynikiem nakładania się odbitych fal ultradźwiękowych w tej warstwie w wyniku obrzęku. Objaw rąbka towarzyszy wielu chorobom nerek, takich jak ostra: martwica kanalików nerkowych, śródmiąższowe zapalenie nerek, nefropatia na tle hiperkalcemii, ziarniniakowe zapalenie naczyń krwionośnych na tle wirusowego zapalenia otrzewnej u kotów; objaw ten pojawia się również w wyniku zatrucia lub z przyczyny idiopatycznej. Czasem jednak objaw rąbka można zaobserwować w zdrowej nerce (10; ryc. 11).

### Nowotwory nerek

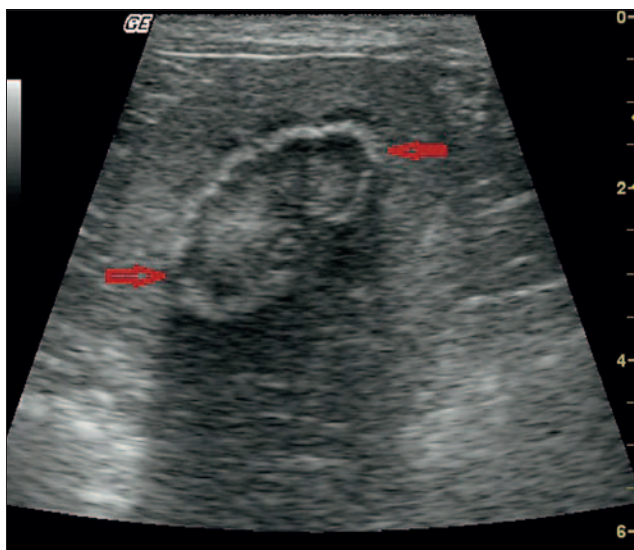
Nowotwory nerek mają najczęściej wygląd guzów litych, ale również mogą występować w formie mieszanej, litej i torbielowej. Lite zmiany występują w postaci hipoechogenicznej w stosunku do prawidłowego mięszu. W badaniu ultrasonograficznym nie można zróżnicować dokładnie rodzaju nowotworu, jednak niektóre cechy budowy mogą nam sugerować obecność zmiany łagodnej czy też złośliwej. Nowotwory łagodne najczęściej występują pojedynczo jako dobrze odgraniczone, hiperechogenne zmiany. Zmiany złośliwe z kolei są najczęściej zmianami o różnej wielkości, mieszanej echogeniczności, zazwyczaj zniekształcający zarys nerki (11; ryc. 12).



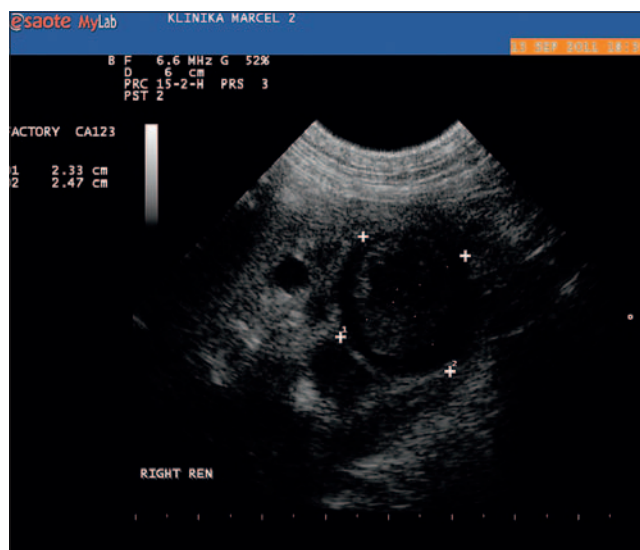
Ryc. 9. Obraz nacieku chłoniaka na nerkę z obecnością płynu podtorebkowego (czerwona strzałka) u kota



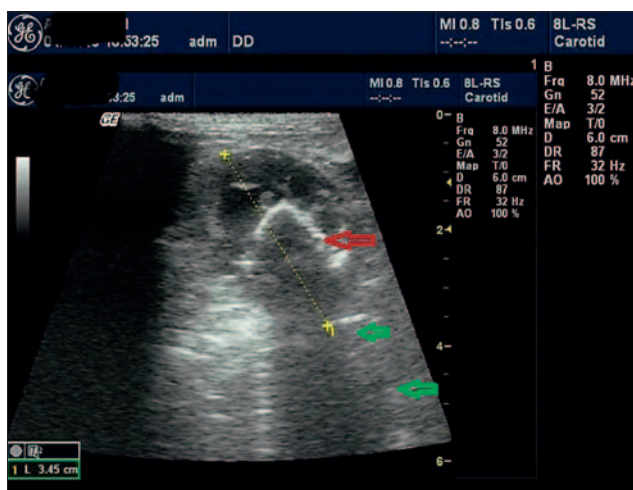
Ryc. 10. Torbiel miąższowa nerki (czerwone strzałki)



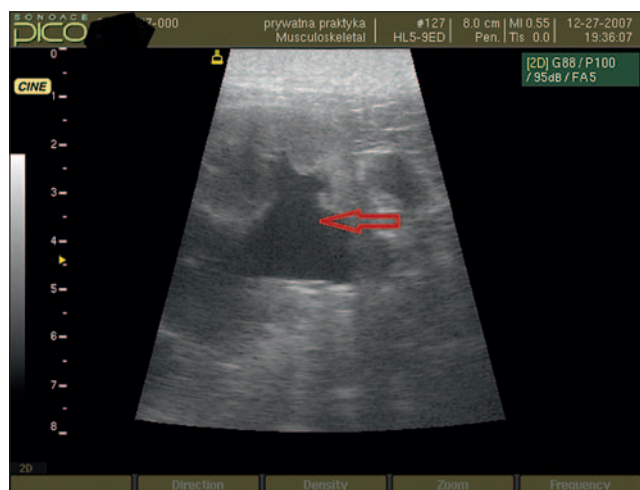
Ryc. 11. Objaw „rąbka” w nerce u kota (czerwone strzałki)



Ryc. 12. Guz nerki



Ryc. 13. Kamienie nerkowe w miedniczkach nerkowych u psa (czerwona strzałka) z widocznym charakterystycznym cieniem akustycznym (zielone strzałki)



Ryc. 14. Poszerzenie miedniczek nerkowych z cechami zastojów (czerwone strzałki)

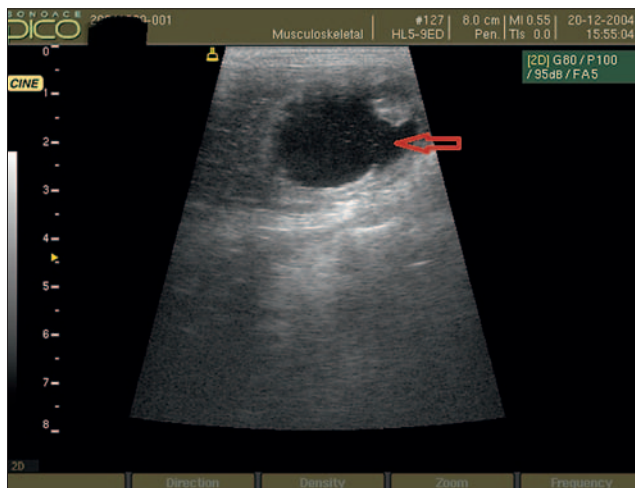
### Kamica nerkowa

Złogi w nerkach w zależności od ich umiejscowienia dzieli się na: korowe powstałe najczęściej w martwicy kory nerki,

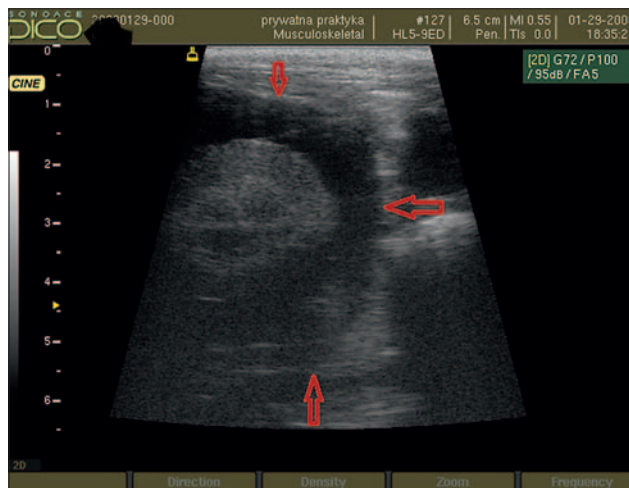
rdzeniowe towarzyszą wapnicy nerek oraz złogi w miedniczkach nerkowych

W związku z tym, że najczęściej kamienie umiejscowione są w miedniczkach nerkowych, które tworzą hiperechogeniczny

echokompleks nerki, złogi często mogą być trudne do rozpoznania. W związku z tym, w celu potwierdzenia istnienia kamieni nerkowych, należy przede wszystkim zwracać uwagę na cień akustyczny



Ryc. 15. Wodonercze



Ryc. 16. Rzekoma torbiel okołonerkowa u kota (czerwone strzałki)

kamieni. Wielkość kamienia wpływa na szerokość cienia akustycznego. Duże złoگی są łatwe do diagnozy w badaniu ultrasonograficznym. Widoczne są w postaci hiperechogenicznych zmian z obecnością cienia akustycznego. Jednym z ograniczeń badania ultrasonograficznego kamicy nerek jest brak możliwości podania dokładnej liczby kamieni (ryc. 13; 12).

Małe kamienie czy zwapnienia okołomiedniczkowe mogą być trudne do odróżnienia od niewielkich cieni akustycznych powstałych na granicy miedniczek nerkowych.

W razie obecności kamienia odlewowego w miedniczce nerkowej opisywany cień akustyczny może być niewidoczny. Tylko w przypadku zastoju moczu uwidocznienie kamieni staje się znacznie prostsze, gdyż złoگی otoczone bezechowym płynem stają się dobrze widoczne.

Badanie ultrasonograficzne ma również ograniczoną przydatność w rozpoznawaniu kamicy moczowodowej. Często, nawet przy poszerzonym moczowodzie, trudno zlokalizować złoگی, nawet w przypadku dokładnego prześledzenia poszerzonego moczowodu. Zazwyczaj jest to spowodowane dużą ilością gazów w przewodzie pokarmowym, utrudniającym odnalezienie ewentualnego kamienia. W tym przypadku lepszą metodą może okazać przeglądowe badanie rentgenowskie jamy brzusznej.

### Wodonercze

Badanie ultrasonograficzne jest najczulszą metodą w diagnostyce poszerzeń miedniczek nerkowych. Stopień poszerzenia miedniczek nerkowych zależy od czasu jego trwania i przyczyny niedrożności. W przypadku pojawiającego się zastoju moczu w badaniu ultrasonograficznym uwidaczniają się bezechowe odnoży biegnące w kierunku mięszu nerek. Po dłuższym czasie miedniczki nerkowe

zlewają się w jedną dużą miedniczkę, pozostawiając na obwodzie wąski rąbek mięszu. W przypadku zdiagnozowania wodonercza konieczna jest ocena moczowodu, jak i drugiej nerki. U psów często przyczyną zastoju moczu w nerkach jest nowotwór pęcherza moczowego, naciekający na ujście moczowodu, nowotwory cewki moczowej czy gruczołu krokowego. Dlatego też uwidocznienie poszerzonego moczowodu daje odpowiedź czy mamy do czynienia z wodonerczem z przyczyny nerkowej, czy pozanerkowej (ryc. 14).

### Rzekoma torbiel okołonerkowa

Rzekoma torbiel okołonerkowa powstaje w wyniku gromadzenia się płynu podtorbikowo, wokół nerki. Ilość płynu może być różna, otoczona otorbioną strukturą. Przyczyny tworzenia się torbieli okołonerkowych nie są jasne, lecz u kotów często towarzyszą przewlekłej niewydolności nerek (13; ryc. 15).

### Piśmiennictwo

1. Wood A. K., McCarthy P.H.: Ultrasonographic – anatomic correlation and an imaging protocol of the normal canine kidney. *Am. J. Vet. Res.* 1990, **51**, 103-108.
2. Yeager A.E., Anderson W.I.: Study of association between histologic features and echogenicity of architecturally normal cat kidneys. *Am. J. Vet. Res.* 1989, **50**, 860-863.
3. Walter P.A., Feeney D.A., Johnston G.R.: Feline renal ultrasonography. Quantitative analyses of imaged anatomy. *Am. J. Vet. Res.* 1987, **48**, 596-599.
4. Hricak H., Cruz C., Romanski R.: Renal parenchyma disease. Sonographic histologic correlation. *Radiology* 1982, **144**, 141-147.
5. Dinkel E., Orth S.: Bacterial and abacterial inflammatory kidney diseases. Diagnostic value of the sonographic determination of kidney volume. *Radiology* 1986, **26**, 273-279.
6. Platt J., Rubin J., Bowerman R.: The inability to detect kidney disease on the basis of echogenicity. *Am. J. Retgenol.* 1988, **151**, 317-319.
7. Rodriguez – de Velsquez A., Yoder I.: Imaging the effect of diabetes on the genitourinary system. *RadiolGraphics* 1995, **15**, 1051-1068.
8. Glazer G.M., Callen P.W., Filly R.A.: Medullary nephrocalcinosis; sonographic evaluation. *Am. J. Radiol.* 1982, **138**, 55-57.

9. Weller R.E., Stan S.E.: Renal lymphosarcoma in the cat. *J. Am. Vet. Med. Assoc.* 1983, **19**, 363-367.
10. David S., Gregory A., Bradley P.: Renal medullary rim sign: ultrasonographic evidence of renal disease. *Vet. Radiol. Ultrasound* 1992, **33**, 286-289.
11. Konde L.J., Wrigley R.H., Park R.D.: Sonographic appearance of renal neoplasia in dog. *Vet. Radiol.* 1985, **26**, 74-81.
12. Jakubowski W.: *Ultrasonografia nerek*. PZWL, Warszawa 1997.
13. Ochoa V.B., DiBartola S.P.: Perinephric pseudocyst in the cat. A retrospective study and review of the literature. *J. Vet. Intern. Med.* 1999, **13**, 47-55.

Dr Anna Kosiec Tworus, e-mail: akosiec@wp.pl