

WYKORZYSTANIE TRABEKULEKTOMII CHIRURGICZNEJ W LECZENIU JASKRY U PSÓW

Dr n. wet. Przemysław K. Bryła

Przychodnia weterynaryjna w Warszawie
brylapik@wp.pl

TRABECULECTOMY SURGERY IN THE TREATMENT OF GLAUCOMA IN DOGS

Aqueous humor is produced by the ciliary body by active secretion and filtration of plasma. Most of the aqueous humor flows from the posterior chamber, through the pupil, to the anterior chamber, and goes out at the iridocorneal angle into the intrascleral venous plexus. The balance between formation and drainage maintains intraocular pressure. In glaucoma the pressure in the eye increased. Prolonged or recurrent elevation of intraocular pressure lead to degeneration of the retina and optic nerve. The presence of a “red eye”, corneal edema, mydriasis, blepharospasm, blindness, and buphtalmos can be seen. Pupillary light reflex may be slow or absent.

Glaucoma is divided into primary (including congenital) and secondary categories. The iridocorneal angle may be open, narrow or closed in either type. Secondary glaucoma is most frequently due to severe anterior uveitis or iris melanoma. Aggressive medical and possibly surgical therapy is indicated for patients with glaucoma that continues to progress despite use of medications therapy. In some cases, trabeculectomy surgery may be recommended. This procedure we applied in the case of our patient.

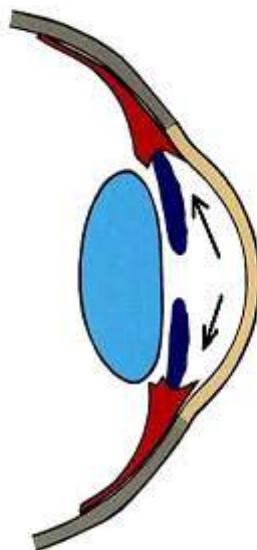
KEYWORDS: trabeculectomy, primary glaucoma, secondary glaucoma, open angle, closed angle, intraocular pressure

Jaskra to grupa chorób oczu, w których na skutek podwyższonego ciśnienia wewnątrzgałkowego dochodzi do upośledzenia procesu widzenia (Miller, Pickett i Majors, The efficacy of topical prophylactic antiglaucoma therapy in primary closed angle glaucoma in dogs). Jaskra powstaje w wyniku zaburzonego odpływu cieczy wodnistej, przy

równoczesnym procesie jej stałego wydzielania. Wzrost objętości cieczy wodnistej przekłada się na wzrost ciśnienia wewnątrzgałkowego. Zwiększone ciśnienie jest jednym z czynników, które prowadzi do niszczenia komórek zwojowych siatkówki i nerwu wzrokowego (Kański).

WYTWARZANIE I ODPŁYW CIECZY WODNISTEJ.

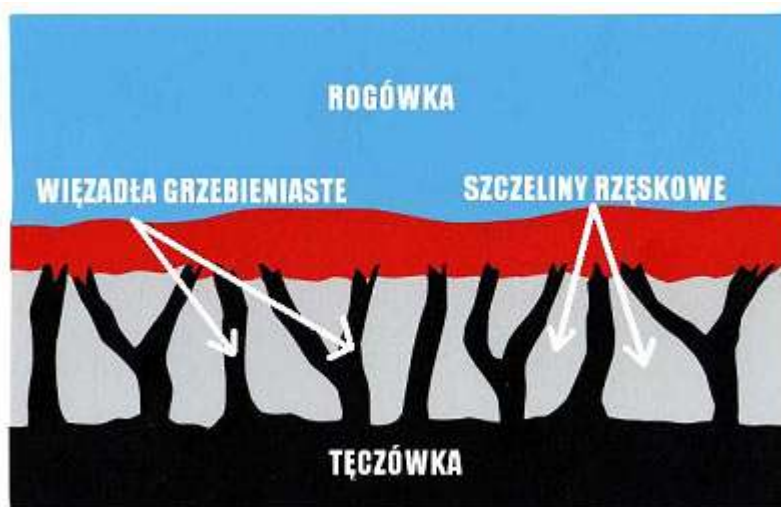Krążenie cieczy wodnistej w oku oparte jest głównie na zasadzie grawitacji i konwekcji. Ruchy głowy oraz różnice temperatur pomiędzy rogówką a wnętrzem oka wywierają też duży wpływ na jej krążenie. Natomiast nieznaczną rolę pełni tu transport aktywny (Kański). Ciecz wodnista z komory tylnej oka, poprzez otwór źreniczny, przepływa do przedniej komory oka, aby dalej poprzez kąt przesączania ujść do zatoki żyłnej twardówki (Bedford i Grierson), (Ryc.1.). Taki sposób odpływu cieczy wodnistej nazywany jest drogą konwencjonalną, jest to główna droga, którą odpływa około 90% cieczy wodnistej. Pozostałe 10% odpływa drogą naczyniówkowo-twardówkową, zwaną niekonwencjonalną, która polega na przepływie cieczy przez ciało rzęskowe do przestrzeni nadnaczyniówkowej i drenowaniu jej przez krążenie żyłne w ciele rzęskowym, naczyniówce i twardówce (Kański).



Ryc. 1. Drogi odpływu cieczy wodnistej

Przestrzeń zawarta pomiędzy tylną obwodową powierzchnią rogówki a przednią nasadą tęczówki tworzy kąt przesączania, którego konfiguracja związana jest z patogenezą

jaskry. Do badania i analizy kąta przesączania służy gonioskopia. Gonioskop to niewielki przyrząd optyczny nakładany po znieczuleniu oka bezpośrednio na rogówkę, umożliwia on identyfikację patologicznych struktur kąta i ocenę jego szerokości (Martin). Kąt przesączania tęczęwkowo - rogówkowy składa się z więzadeł grzebieniastych (pectinate ligaments), szczelin rzęskowych (ciliary cleft), siateczki beleczkowej (trabecular meshwork) i kanałów odprowadzających ciecz wodnistą do żył zatoki żyłnej twardówki. Więzadła grzebieniaste to różnych kształtów i rozmiarów wyrostki tęczęwki, które penetrują obwodową rogówkę na granicy z twardówką. Pełnią one rolę filarów tkanki naczyniowej w kącie przesączania. Wysokość więzadeł grzebieniastych warunkuje stopień szerokości kąta przesączania. Im więzadła wyższe, tym kąt przesączania szerszy. Szerokość tego kąta jest istotna dla procesu odpływu cieczy wodnistej (Barrie, Gum i Samuelson, Morphologic studies of uveoscleral outflow in normotensive and glaucomatous Beagles with fluorescein-labeled dextran.), (Whiteman). Wolne przestrzenie w ciele rzęskowym zwane szczelinami, tworzą zachyłki, w których ma swój początek siateczka beleczkowa. Zbudowana jest ona z licznych warstw kolagenu i elastyny pokrytych płaskim śródbłonkiem. Siateczka beleczkowa pełni rolę filtru w kącie przesączania. Szczeliny zlewają się w kanały, które łącząc się ze sobą uchodzą do systemu żył oka (Whiteman), (Ryc.2.).



Ryc. 2. Budowa kąta przesączania tęczęwkowo-rogówkowego

Przednia i tylna komora oka wypełnione są przezroczystym płynem, zwanym cieczą wodnistą. Stałość składu chemicznego i właściwości fizycznych cieczy wodnistej zapewnia bariera komorowo – naczyniowa. Podłożem strukturalnym tej bariery jest śródbłonek naczyń włosowatych tęczęwki i nabłonek ciała rzęskowego, które jest rodzajem gruczołu rozpościerającym się jak kryza wokół tylnej komory oka (Bernat). Składa się ono z części przedniej – sfaldowanej i z części tylnej – płaskiej. Część sfaldowana zbudowana jest

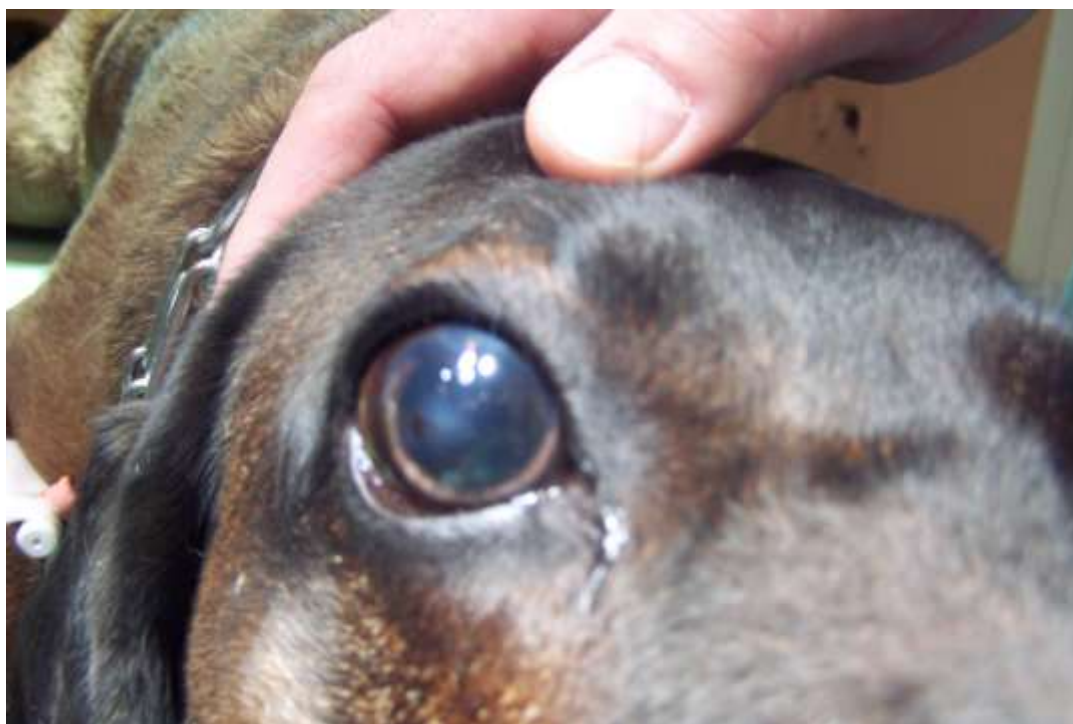z promieniście ułożonych wyrostków, skierowanych w stronę tylnej komory oka, pokrytych nabłonkiem barwnikowym i nabłonkiem pozbawionym barwnika. Każdy z tych wyrostków ma centralnie przebiegającą tętniczkę, która kończy się bogatą siecią włósniczkową. Ścisłe połączenia pomiędzy sąsiadującymi komórkami warstwy pozbawionej barwnika stanowią barierę krew – ciecz wodnista (Kański). Ciecz wodnista jest aktywnie wydzielana przez nabłonek pozbawiony pigmentu w wyniku procesu metabolicznego, który zależy od działania wielu układów enzymatycznych, zwłaszcza od pompy ATP-azy sodowo-potasowej. W procesie tym znaczną rolę odgrywa enzym anhidraza węglanowa. Na skutek różnicy ciśnień osmotycznych w oku, dochodzi również do biernego przepływu płynu, ale proces ten u zwierząt odgrywa minimalną rolę w produkcji cieczy wodnistej (Peiffer, Gellat i Gum), (Barrie, Gum i Samuelson, Quantitation of uveoscleral outflow in normotensive and glaucomatous Beagels by 3-H labeled dextran). Prawdopodobnie z wiekiem wielkość produkcji cieczy wodnistej maleje (Peiffer, Gellat i Gum).

Krążenie krwi w błonie naczyniowej oka oraz wydzielanie cieczy śródocznych i ich prawidłowy przepływ zapewnia odpowiednie ciśnienie we wnętrzu gałki ocznej. Odpowiednio wysokie ciśnienie wewnątrzgałkowe konieczne jest do utrzymania optycznej krzywizny rogówki, gładkości jej powierzchni i stałego współczynnika załamania (Bernat R.). Ciecz wodnista wypełniając przednią część oka odgrywa ważną rolę w stosunku do soczewki i rogówki. Elementy optyczne oka nie mają własnych naczyń krwionośnych, a rolę zaopatrzenia w tlen i składniki odżywcze spełnia tu ciecz wodnista (Barrie, Gum i Samuelson, Quantitation of uveoscleral outflow in normotensive and glaucomatous Beagels by 3-H labeled dextran.). Ciśnienie śródoczne zależy od równowagi pomiędzy objętością tworzonego płynu, a jego odpływem. U psa za prawidłowe ciśnienie wewnątrz gałki ocznej przyjęto wartości poniżej 21 mmHg (Bedford i Grierson), (Miller, Pickett i Majors, In vivo and in vitro comparison of Mackay-Marg and Tono-pen applanation tonometers in dogs and cats.). Wartości te zależą między innymi od rasy, płci i wieku zwierzęcia jak również od metody pomiaru, doświadczenia osoby badającej. Pomiar ciśnienia śródgałkowego wykonuje się za pomocą tonometrów (TonoVet).

OBJAWY JASKRY

W ostrej fazie jaskry ciśnienie wewnątrzgałkowe nierzadko osiąga wartość 70 – 80 mmHg (Miller, Glaucoma, Diagnosis and Therapy. Waltham Symposium. Small Anim. Ophth.). Oko w takim stanie jest bolesne, co zwierzęta manifestują mrużeniem powiek, pocieraniem głową o przedmioty, czy też tarciami oka łapą. Obserwuje się nadmierne

łzawienie, przekrwienie naczyń krwionośnych i obrzęk spojówek. Oko staje się „czerwone”. Zwierzęta tracą apetyt, są osowiałe, unikają światła i więcej śpią. W miarę postępu choroby gałka oczna powiększa się powodując powstanie woloocza (Fot.1.).



Fot. 1. Woloocze spowodowane wysokim ciśnieniem płynu śródocznego.

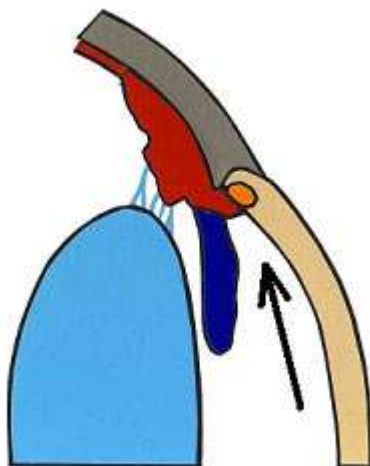
Na powiększonej gałce ocznej często nie domykają się powieki co zaburza pracę filmu łzowego i prowadzi do powstania licznych keratopatii. Na skutek obrzęku mętnieje powierzchnia rogówki i mogą pojawić się w niej mętne linie zwane liniami Haabs'a - są to wygojone pęknięcia błony Descemeta. Źrenice ulegają rozszerzeniu i zwykle słabo bądź wcale nie reagują na bodziec świetlny. Często obserwuje się anizoskorię – różne wielkości źrenic. W soczewce na skutek stagnacji krążenia tworzą się katarakty. Powiększenie objętości gałki ocznej narusza przyczepy soczewki, prowadząc do jej zwinięcia lub przemieszczenia do komór oka. W wyniku zwiększonej przepuszczalności ścian naczyń włosowatych, do komór oka napływają cząsteczki białka, powodując zapalenie błony naczyniowej oka (uveitis) lub rzekome zapalenie błony naczyniowej oka (pseudouveitis). Zmiany charakterystyczne dla jaskry występują zazwyczaj w jednym oku, ale nie jest wykluczone występowanie ich równocześnie lub z pewnym opóźnieniem w obu oczach. Jaskra jest chorobą nieuleczalną i postępującą, która niszcząc nerw wzrokowy prowadzi do nieodwracalnej ślepoty (Whiteman) (Miller, Glaucoma, Diagnosis and Therapy. Waltham Symposium. Small Anim. Ophth.), (Gelatt i Gum, Inheritance of primary glaucoma in the

WYKORZYSTANIE TRABEKULEKTOMII CHIRURGICZNEJ W LECZENIU JASKRY U PSÓW. TRABECULECTOMY SURGERY IN THE TREATMENT OF GLAUCOMA IN DOGS.

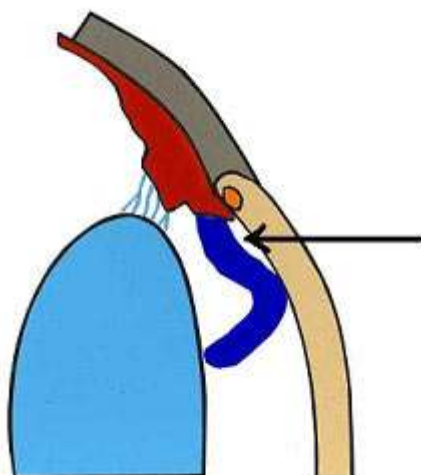
Beagel.), (Smith, Peiffer Jr. i Wilcook), (Brooks, Current concepts in veterinary ophthalmology.).

RODZAJE JASKRY

Nazwa jaskra obejmuje wiele jednostek chorobowych. Ponieważ patofizjologia, objawy kliniczne i leczenie różnych typów jaskry są różne, nie ma jednej definicji, która odpowiednio określałaby wszystkie jej odmiany, jednak ogólnie jaskrę podzielić możemy na pierwotną i wtórną. W praktyce klinicznej stosuje się również podział anatomiczny wynikający z budowy kąta przesączania. Wyróżniamy tu jaskrę z szerokim, otwartym kątem (Ryc.3.) i jaskrę z wąskim, zamykającym się kątem przesączania (Ryc. 4.), (Kański), (Miller, Glaucoma, Diagnosis and Therapy. Waltham Symposium. Small Anim. Ophth.).



Ryc. 3. Otwarty kąt przesączania.



Ryc. 3. Zamknięty kąt przesączania.

Określenie jaskra pierwotna oznacza, że przyczyna, która powoduje utrudniony odpływ cieczy wodnistej z oka nie jest wynikiem żadnej innej choroby oka. Taki rodzaj jaskry przekazywany jest z rodziców na potomstwo. Rozwijają się w obu oczach, choć najczęściej niesymetrycznie; proces chorobowy zajmuje najpierw jedno oko, a następnie drugie. Przyczyną jej jest goniodysgeneza elementów kąta tęczęwkowo-rogówkowego (goniodysgeneza - wrodzona dysplazja elementów wchodzących w skład budowy kąta przesączania (Brooks), oraz odkładanie się w nim glikoaminoglikanów. Prowadzi to do stopniowego zwężania się kąta przesączania (Ofri R.).

Jaskra wtórna jest postacią jaskry powodowaną inną chorobą oczu np. urazem, zapaleniem, nowotworem lub chorobami ogólnymi, w przebiegu których wytwarza się w oku znacznie podwyższone ciśnienie śródgałkowe, powodujące uszkodzenie nerwu wzrokowego. Charakterystyczną cechą tej postaci jaskry jest występowanie zmian zazwyczaj w jednym oku. U zwierząt domowych najczęściej mamy do czynienia z jaskrą wtórną z wąskim lub zamkniętym kątem przesączania (Bedford i Grierson), (Miller, Glaucoma, Diagnosis and Therapy. Waltham Symposium. Small Anim. Ophth.), (Brooks, Glaucoma in the dog and cat.). Jaskra wtórna otwartego kąta wynika z patologii w obrębie utkania beleczkowego i dalszych dróg odpływu cieczy z oka. Najbardziej typowymi postaciami tej jaskry są : jaskra związana z uwalnianiem białek z przejrzalej soczewki (fakolityczna); jaskra barwnikowa, w przebiegu której drobiny melaniny uwolnione z tęczęwki blokują odpływ w kącie przesączania; jaskra torebkowa, złuszczone komórki z torebki soczewki zatykają kąt przesączania; hemolityczna po wylewie krwi do oka; jaskra po urazach oka oraz jaskra polekowa. Tę ostatnią postać spotyka się po długotrwałym stosowaniu leków sterydowych.

Dochodzi wówczas do zmiany struktury siateczki beleczkowej. Niekiedy jaskra rozwija się jako następstwo przebytej operacji oka, co może wynikać z uszkodzenia struktur oka i powstania blizn oraz zrostów. Ponadto w przebiegu zapaleń błony naczyniowej oka mogą tworzyć się zmiany bliznowate w rejonie kąta przesączania, prowadząc do jaskry (Kański) (Miller, Glaucoma, Diagnosis and Therapy. Waltham Symposium. Small Anim. Ophth.), (Gelatt i MacKay, Secondary glaucoma in the dog in North America.), (Niżankowska).

Jaskra wtórna zamkniętego kąta wynika ze zmian w obrębie kąta przesączania, które w sposób mechaniczny utrudniają prawidłowy dostęp cieczy wodnistej do siateczki beleczkowej (Miller, Glaucoma, Diagnosis and Therapy. Waltham Symposium. Small Anim. Ophth.), (Gelatt i MacKay, Secondary glaucoma in the dog in North America.). Przeszkodę tę mogą stanowić; patologiczna nasada tęczówki, guzy, nieprawidłowe naczynia, zrosty powstające w obrębie źrenicy, bądź zmiany związane z soczewką. Wyróżnić tu możemy kilka postaci jaskry: jaskrę fakotopieczną – wynikającą z przemieszczenia soczewki, jaskrę fakomorfotyczną powodowaną nieprawidłowym kształtem soczewki i jej pęcznieniem w przebiegu zaćmy (Gelatt i MacKay, Secondary glaucoma in the dog in North America.), (Niżankowska).

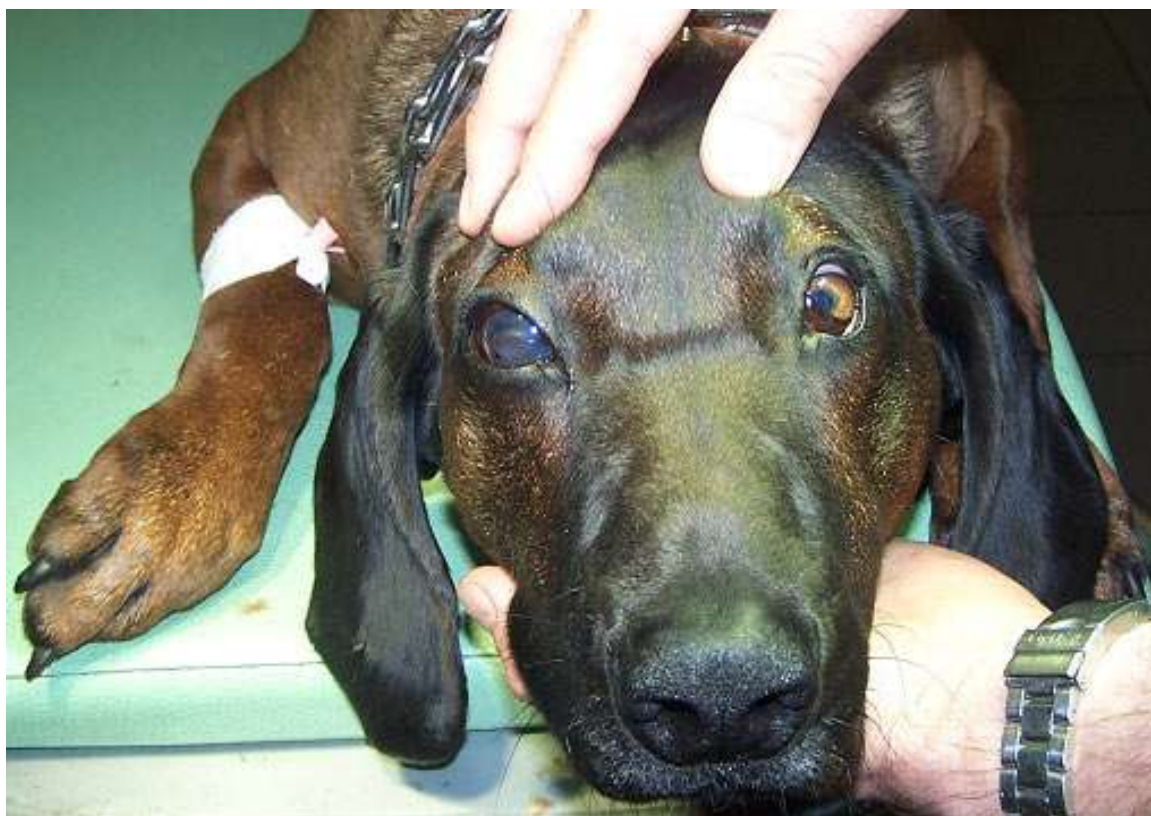CHIRURGICZNE LECZENIE JASKRY

Celem leczenia jaskry jest utrzymanie funkcji widzenia na możliwie najlepszym poziomie. Lecząc jaskrę mamy możliwość wpływania tylko na ciśnienie panujące wewnątrz oka. Dla każdego zajętego przez jaskrę oka istnieje indywidualny poziom ciśnienia, który jest bezpieczny. Ten bezpieczny poziom ciśnienia nazywany jest ciśnieniem docelowym, które może się zmieniać w ciągu życia. W przypadku braku zahamowania choroby leczeniem farmakologicznym, należy zastosować zabiegi chirurgiczne zmniejszające produkcję cieczy wodnistej lub ułatwiające jej odpływ do przestrzeni podspojówkowej (Miller, Glaucoma, Diagnosis and Therapy. Waltham Symposium. Small Anim. Ophth.), (Brooks, Glaucoma in the dog and cat.), (Miller, Jaskra.). Wszystkie zabiegi operacyjne mają na celu obniżenie ciśnienia w oku. Laserem można wykonać trabekuloplastykę – otwarcie przymkniętych otworków filtracyjnych w jaskrze otwartego kąta - oraz irydotomię, zabieg stosowany w jaskrze z wąskim kątem przesączania. Światłem laserowym wykonuje się mały otworek w tęczówce, który pozwala na przepływ cieczy wodnistej z tylnej komory oka do przedniej. Odpowiednim laserem można też zniszczyć ciało rzęskowe i w ten sposób zahamować produkcję cieczy wodnistej w oku (Brooks, Glaucoma in the dog and cat.). W przypadku braku lasera można wykonać trabekulektomię lub irydotomię chirurgiczną (Brooks, Current concepts in veterinary ophthalmology), (Chen), (Kopacz).

OPIS PRZYPADKU

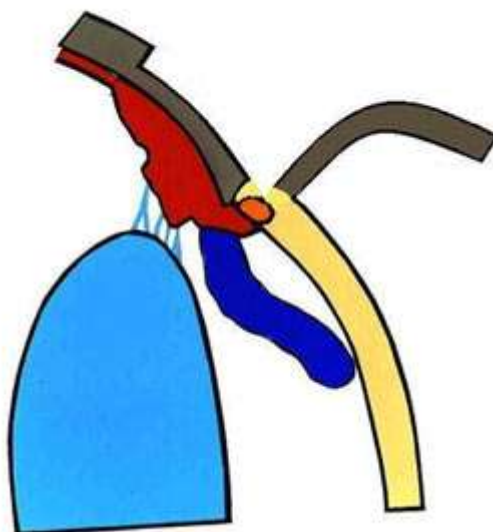
Do przychodni weterynaryjnej przy ulicy Hawajskiej trafił 5-letni pies rasy posokowiec bawarski u którego badaniem klinicznym stwierdzono jaskrę wtórną zamkniętego kąta. W dniu przyjęcia psa do przychodni ciśnienie płynu śródocznego miało wartość 38 mmHg, źrenica była maksymalnie rozszerzona i nie reagowała na światło. Z wywiadu wynikało, że stan taki trwał już od kilku dni. Pomimo wysokiego ciśnienia panującego wewnątrz oka nie doszło do uszkodzenia struktur odpowiedzialnych za widzenie. Natychmiast podjęto agresywne leczenie farmakologiczne (miejscowe i ogólne). Ogólnie podano Diuramid (Polfarma) 2 x dziennie po 125 mg, a do worka spojówkowego chorego oka wkraplano: Alphagen (Allergan), Cosopt (Merc Sharp & Dohme), Lotemax (Bausch & Lomb/Dr Mann Pharma), Pilokarpinę (Polfa Warszawa) oraz Lumigan (Allergan) 4 x na dobę. Przez kolejne cztery dni nie uzyskano znaczącego obniżenia wartości płynu wewnątrzgałkowego. Ciśnienie wahało się w granicach 34-42 mmHg. Wobec powyższego postanowiono wykonać zabieg chirurgiczny. Standardem w praktyce weterynaryjnej wydaje się być trabekulektomia, która obniża ciśnienie wewnątrzgałkowe w wyniku wytworzenia kanału dla odpływu cieczy wodnistej z komory przedniej do przestrzeni pod torebkę Tenona (Kański), (Chen).

Na dzień przed zabiegiem u psa wykonano badanie kliniczne, elektrokardiograficzne oraz hematologiczne. Wyniki tych badań nie odbiegały od normy. (Fot.2.).



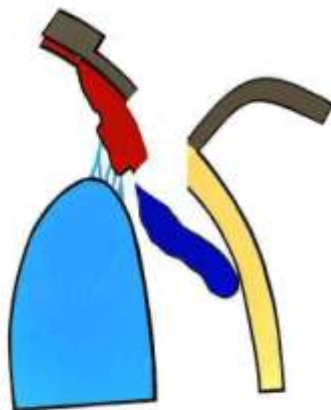
Fot. 2. Przygotowywanie psa do zabiegu trabekulektomii.

Zabieg trabekulektomii wykonano w znieczuleniu ogólnym dysocjacyjnym z zastosowaniem Bioketanu 100 mg/ml (Vetoquinol) po uprzedniej premedykacji Xylapanem 20 mg mg/ml (Vetoquinol). Worek spojówkowy odkażono 0,2% roztworem jodiny. Po przykryciu miejsca operowanego samoprzylepnym polem operacyjnym i założeniu rozwieracza powiek przystąpiono do zabiegu trabekulektomii. Operację przeprowadzono przy zastosowaniu mikroskopu operacyjnego firmy Seliga. Zabieg rozpoczęto odpreparowując spojówkę pokrywającą twardówkę. Odpreparowano ją od strony sklepienia górnego w kierunku rąbka rogówki. Następnie oczyszczono twardówkę z tkanki nadtwardówkowej. Na tak przygotowanej twardówce zaznaczono lekkim nacięciem prostokąt o wymiarach 3x4 mm. Jeden bok prostokąta stanowił rąbek rogówki. Kolejnym krokiem było nacięcie twardówki do połowy jej grubości i rozpoczęcie wytwarzania warstwowego płata twardówkowego w kierunku rąbka, aż do osiągnięcia przezroczystej rogówki. (Ryc. 5.).



Ryc. 5. Odpreparowany powierzchniowy płatek twardówki.

U podstawy płata nacięto rogówkę tak, aby uzyskać wejście do komory przedniej oka. Następnie za pomocą nożyczek Vannasa wycięto płatek głęboki twardówki o wymiarach 2x2 mm. W ten sposób uzyskano dostęp do kąta przesączania, którego fragment wraz z fragmentem obwodowym tęczęwki usunięto. (Ryc. 6.).



Ryc.6. Trabekulektomia z obwodową irydektomią.

Kolejnym etapem zabiegu było nałożenie powierzchniowego płatek twardówki na swoje miejsce i przyszycie w taki sposób, aby płatek luźno przylegał do wypreparowanego łoża. Ostatnim etapem zabiegu było zaszycie uprzednio odpreparowanej spojówki. Następnie do komory przedniej oka przez paracentezę podano roztwór BSS, sprawdzając w ten sposób drożność przetoki oraz wytwarzając poduszkę filtracyjną. Podanie roztworu BSS miało również wytworzyć ciśnienie płynu śródocznego na poziomie ciśnienia docelowego. Zabieg trabekulektomii wykonano według opisu zamieszczonego w „Okulistyce Klinicznej” pod redakcją Jacka J. Kańskiego (Kański).

OMÓWIENIE I DYSKUSJA

Bezpośrednio po zabiegu pies otrzymał Enrobioflox inj. 5% (Vetoquinol) w dawce 3 ml oraz Metacam inj. (Boehringer Ingelheim) w dawce 3 ml. Kontynuacja antybiotyku i NLPZ prowadzona była przez 7 dni po zabiegu. W dniu po operacji monitorowano ciśnienie śródoczne co 2, a następnie co 24 godziny przez kolejne dni. Zaobserwowano, że w dniu po zabiegu ciśnienie stopniowo obniżało się przyjmując wartości w granicach 9 – 19 mmHg. Następnego dnia wzrosło do 13 mmHg. Kolejne pomiary najpierw w odstępach 24, a następnie 48 godzinnych pokazywały wartości ciśnienia w granicach 13 – 25 mmHg. Gdy ciśnienie płynu wewnątrzocznego przekraczało wartość 25 mmHg, wówczas do oka podawano Cosopt (Merck Sharp & Dohme) 2 x dziennie po 1 kropli. Niestety po 3 tygodniach od zabiegu zauważono bliznowacenie pęcherzyka filtracyjnego, któremu towarzyszył wzrost ciśnienia śródocznego do wartości 38 mmHg. Żeby zapobiec

bliznowaceniowi powinno się podawać środki antymetaboliczne tj. 5-Fluorouracyl lub Mitomycynę (Kański), (Chen). Niestety, w trakcie zabiegu nie dysponowaliśmy w/w środkami. Leki te dostępne są na receptę i dopuszczone w Polsce do obrotu detalicznego. Wobec powyższych komplikacji podjęto kolejny raz agresywne leczenie farmakologiczne, które niestety nie powodowało spadku ciśnienia poniżej wartości 30 mmHg, a długotrwały wzrost ciśnienia śródocznego ponad normę, spowodował uszkodzenie struktur odpowiedzialnych za widzenie. W takiej sytuacji jedynym skutecznym sposobem leczenia pozostało usunięcie chorej gałki ocznej

PIŚMIENNICTWO

- Barrie, K.P., i inni. „Morphologic studies of uveoscleral outflow in normotensive and glaucomatous Beagles with fluorescein-labeled dextran.” *Am. J. Vet. Res.* 1985: 89-97.
- —. „Quantitation of uveoscleral outflow in normotensive and glaucomatous Beagles by 3-H labeled dextran.” *Am. J. Vet. Res.* 1985: 84-88.
- Bedford, P.G.C. i I. Grierson. „Aqueous drainage in the dog.” *Res. Vet. Sci.* 1986: 172-186.
- Bernat, R. „Zmysł wzroku.” *Fizjologia człowieka z elementami fizjologii klinicznej*. Warszawa: Traczyk W., Trzebski A. PZWL, 1980. 109-110.
- Brooks, D.E. „Current concepts in veterinary ophthalmology.” 2003. <<http://sacs.vetmed.ufl.edu>>.
- —. „Glaucoma in the dog and cat.” *Vet. Clin. North Am. Small Anim Pract.* 1990: 775-797.
- Chen, C. Teresa. „Glaucoma filtration surgery (Trabeculectomy).” 18 August 2012. *Digital Journal of Ophthalmology*. <www.djo.harvard.edu>.
- Gelatt, K.N. i E.O. MacKay. „Secondary glaucoma in the dog in North America.” *Vet. Ophthalmol.* 2004: 243-259.
- Gelatt, K.N. i G.G. Gum. „Inheritance of primary glaucoma in the Beagle.” *Am. J. Vet. Res.* 1981: 1691-1693.
- Kański, J.J. *Okulistyka Kliniczna*. Wrocław: Górnicki Wydawnictwo Medyczne, 2005.
- Kopacz, D., P. Maciejewicz i D. Kęćik. „Systemy filtrujące stosowane w leczeniu ciężkich przypadków jaskry.” *Okulistyka* 1 2011.
- Martin, C.L. „Gonioscopy and anatomical correlations of the drainage angle in the dog.” *J. Small Anim. Pract.* 1969: 171-184.
- Miller, P.E. „Glaucoma, Diagnosis and Therapy. Waltham Symposium. Small Anim. Ophth.” 2001. *Materiały pozyskane z internetu*. <www.vin.com>.

WYKORZYSTANIE TRABEKULEKTOMII CHIRURGICZNEJ W LECZENIU JASKRY U PSÓW.
TRABECULECTOMY SURGERY IN THE TREATMENT OF GLAUCOMA IN DOGS.

- Miller, P.E. „Jaskra.” Slatter. *Okulistyka weterynaryjna*. Wrocław: Maggs, Miller P.E., Ofri R. ,Elsevier, 2009. 255-274.
- Miller, P.E., J.P. Pickett i U. Majors. „In vivo and in vitro comparison of Mackay-Marg and Tono-pen applanation tonometers in dogs and cats.” *The nineteenth annual scientific program of the American College of Veterinary Ophthalmologists*. 1988.
- Miller, P.E., J.P. Pickett i U. Majors. „The efficacy of topical prophylactic antiglaucoma therapy in primary closed angle glaucoma in dogs.” *J. Am. Hosp. Assoc.* 2000: 431-443.
- Nizankowska, M.H. *Jaskra. Przewodnik diagnostyki i terapii*. Górnicki Wydawnictwo Medyczne., 2001.
- Ofri, R. „Medical Therapy of Glaucoma.” *EJCAP* 3 2007: 285-288.
- Peiffer, Jr R.L., K.N. Gellat i G.G. Gum. „Determination of the facility of aqueous humor outflow in the dog, comparing in vivo and in vitro tonographic and constant pressure perfusion technique.” *Am. J. Vet. Res.* 1976: 1473-1477.
- Smith, R.I.E., R.L. Peiffer Jr. i B.P. Wilcook. „Some aspects of the pathology of canine glaucoma.” *Prog. Vet. Comp. Ophthalmol.* 1993: 16-18.
- TonoVet. „Instrukcja obsługi i konserwacji.” Warszawa: Materiał własny. Przychodnia weterynaryjna w Warszawie., brak daty.
- Whiteman, A.L. „Morphologic and immunohistochemical features of canine acute primary angle closure glaucoma.” *Invest. Ophthalmol. Vis. Sci.* 2000: 516-521.