

Mesenteric lipoma in horse. A case report

Henklewski R.¹, Biazik A.², Szmigielska M.², Omyła K.², Jargieło M.², Kondratowicz K.², Ferenz K.², Department and Clinic of Surgery, Faculty of Veterinary Medicine, Wrocław University of Environmental and Life Sciences¹ and Private Veterinary Clinic²

The aim of this paper was to present a clinical case of lipoma that originated from mesentery in horse. These benign fatty tumors located in abdominal cavity have a special importance in horses. Mesenteric lipomas are composed of mature mesenteric adipocytes mass surrounded by the capsule. If pedunculated, they may twist themselves around the loop of small intestine, causing colic. Their occurrence is limited to horses 12 years or older. 22 year old gelding Hucul was presented to the clinic with severe colic symptoms and unsuccessful treatment in the field. The surgery was performed and pedunculated lipoma was removed. Diagnostic procedures and surgical and postoperative treatment are described and discussed.

Keywords: pedunculated mesenteric lipoma, colic, horse, treatment.

Tłuszczak (*lipoma*) jest niezłośliwym dobrze odgraniczonym nowotworem, zbudowanym z dojrzałych komórek tłuszczowych (adipocytów). Może między innymi powstawać przez nadmierny rozrost adipocytów znajdujących się krezce. Zmiany rozpoczynają się od nagromadzenia się ściśle ułożonych różnej wielkości i kształtu komórek tłuszczowych między dwiema błonami surowiczymi krezki. Skupiska takie powiększają się i mogą tworzyć szypułkę, która wydłuża się pod ciężarem rosnącego tłuszczaka (1). Opisywano także inne postacie gromadzących się komórek tłuszczowych w postaci tłuszczaków

Tłuszczak wywodzący się z krezki u konia. Opis przypadku

Radomir Henklewski¹, Anna Biazik², Marta Szmigielska², Kornelia Omyła², Martyna Jargieło², Krzysztof Kondratowicz², Katarzyna Ferenz²

z Katedry i Kliniki Chirurgii Wydziału Medycyny Weterynaryjnej we Wrocławiu¹ oraz Prywatnej Praktyki Weterynaryjnej²

naciekających (*lipoma infiltrans*). Stan ten nazywany jest tłuszczakowatością (*lipomatosis*; 2, 3).

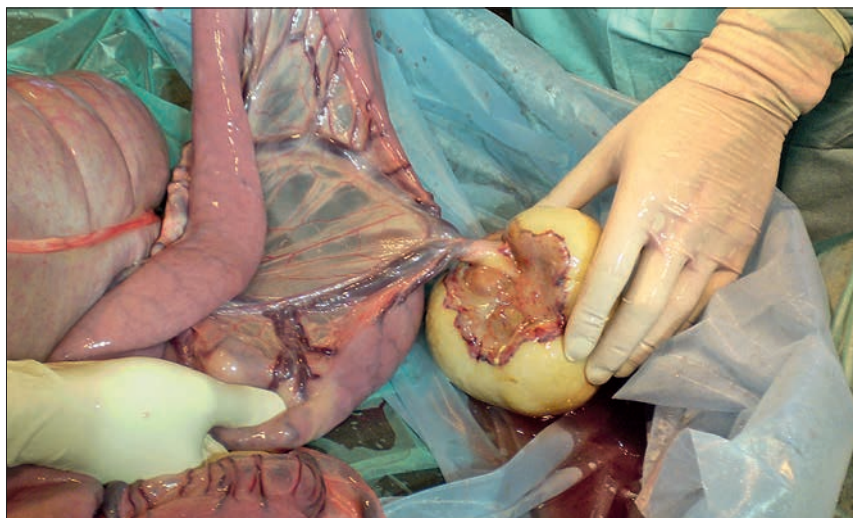
Tłuszczaki można podzielić na postaci uszypułowane i bez szypuły. Zarówno szypuła, jak i tłuszczak mogą być różnej wielkości i długości. Twory z długimi szypułkami mają możliwość swobodnego przemieszczania się w jamie brzusznej, mając tym samym większe predyspozycje do owijania się wokół jelit i wywoływania ich niedrożności. Istnieje możliwość spontanicznego oderwania się szypuły i odblokowania uwięzionych jelit. W 89% przypadków umiejscowienie tłuszczaków dotyczy jelit cienkich, w 10% okrężnicy małej, rzadziej okrężnicy zstępującej (4, 5, 6). Istnieją predyspozycje rasowe do występowania tłuszczaków, związane z wiekiem oraz płcią. Tłuszczaki najczęściej spotykane są u koni starszych (5). Średnia wieku według różnych autorów wynosi: powyżej 15 lat (7, 8), 16,6 lat (9), 19,2 lat (10). W grupie podwyższonego ryzyka znajdują się kuce, konie czystej krwi arabskiej oraz ras saddlebred i quarter horse (11, 12). Znacznie wyższy wskaźnik występowania tłuszczaków notowany jest u wałachów (76,5% przypadków), niż u ogierów i klaczy (9).

Opis przypadku

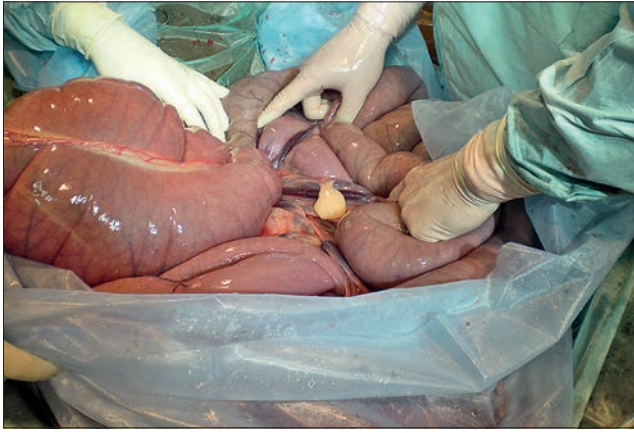22-letni wałach rasy huculskiej został skierowany do leczenia w klinice z powodu

silnych objawów morzyskowych, które nie miały pomimo leczenia w terenie: podano metamizol sodowy i butylobromek skopolaminy. Na czas transportu do kliniki z powodu silnych objawów bólowych podano megluminian fluniksyny. W chwili przyjęcia do kliniki, siedem godzin od czasu pojawienia się pierwszych objawów bólowych, w badaniu klinicznym stwierdzono: tętno 56/min, błony śluzowe bladoróżowe, czas wypełnienia kapilar – 4 s, brak perystaltyki jelit oraz silne objawy bólowe. Hematokryt wynosił 35%, a stężenie białka całkowitego osocza 6,3 g/dl. Po założeniu zgłębnika nosowo-żołądkowego nie uzyskano refluksu. Podczas badania *per rectum* stwierdzono mocno napiętą pętlę jelit cienkich w lewym górnym kwadrancie, a także brak kału w *ampulla recti*. Silne objawy bólowe nie ustępowały po podaniu metamizolu sodowego (50 mg/kg m.c.), butylobromku skopolaminy z metamizolem sodowym (Buscopan compositum VET[®], 0,2 mg butylobromku skopolaminy/ kg m.c. i 25 mg metamizolu sodowego/ kg m.c.) oraz megluminianu fluniksyny (1,1 mg/kg m.c.). Na podstawie obrazu klinicznego zdecydowano o konieczności przeprowadzenia laparotomii w linii białej.

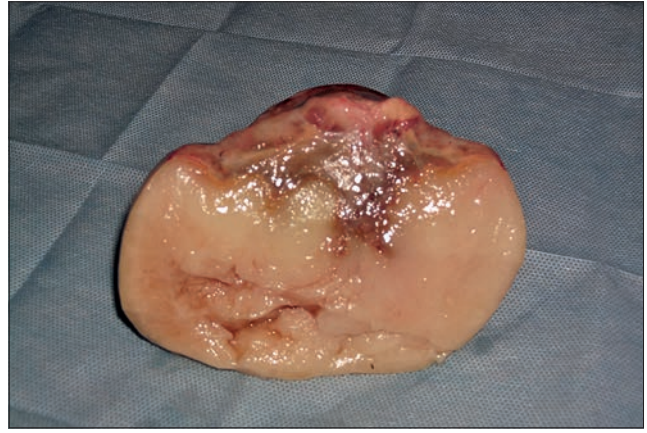Śródoperacyjnie stwierdzono skręt jelit cienkich na krezce o 360° w lewą stronę. Błona surowicza miała kolor ciemnoróżowy. Ponadto jelita zostały zadziergnięte przez guzowaty twór wyrastający bezpośrednio z krezki, którego waga wynosiła 580 g (ryc. 1). Treść jelit z obszaru zadziergnięcia powoli i ostrożnie przemasowano, uwalniając jelita. Dalsze etapy zabiegu prowadzono według ogólnie przyjętych zasad. W trakcie przemasowywania jelit cienkich wykryto jeszcze jeden, tym razem uszypułowany guz o znacznie mniejszych wymiarach: 4/2/2 cm (ryc. 2, 3). Wysunięto podejrzenie wystąpienia tłuszczaków. Po ich usunięciu, bez konieczności resekcji jelit i usuwania krezki, przesłano je do badania histopatologicznego w celu potwierdzenia przypuszczenia. Po przemasowaniu treści jelit cienkich do jelita ślepego barwa błony surowiczej znacznie się poprawiła, stała się jasnoróżowa. Okrężnica wstępująca, dość mocno wypełniona treścią znajdowała się w fizjologicznym położeniu. Żołądek wypełniony



Ryc. 1. Tłuszczak znacznych rozmiarów wyrastający bezpośrednio z krezki. Widok śródoperacyjny



Ryc. 2. Uszypułowany tłuszczak. Zdjęcie śródoperacyjne



Ryc. 3. Tłuszczak po usunięciu

był zbitą, ciastowatą treścią. Zabieg trwał 2 godz., wybudzenie przebiegło bez komplikacji. Sześć godzin po zabiegu rozpoczęto karmienie małymi porcjami siana, co trzy godziny, stopniowo zwiększając ilość. Ograniczono dostęp do wody. Poje nie rozpoczęto sześć godzin po zabiegu, zaczynając od podawania litra wody co trzy godziny, równocześnie stosując płynoterapię parenteralną uzupełniającą zapotrzebowanie dobowe. Gojenie rany pooperacyjnej przebiegało bez komplikacji. Koń został odebrany przez właściciela 8 dni po zabiegu. W okresie pooperacyjnym koń otrzymywał gentamycynę (8,8 mg/ kg m.c., co 24 godziny), benzylopenicylinę prokainową oraz benzatynową (Penicillin L.A.®, 6 mg/ kg m.c., co 24 godziny), megluminię fluniksyny (0,25 mg/ kg m.c., co 6 godzin). Badanie histopatologiczne potwierdziło rozpoznanie śródoperacyjne (ryc. 4).

Należy dodać, iż u konia dziewięć miesięcy wcześniej wystąpił podobny incydent kolki, której objawy nie ustąpiły w trakcie leczenia w terenie. Koń został skierowany wtedy do kliniki, jednak był leczony zachowawczo, ponieważ po transporcie do kliniki objawy bólowe ustąpiły.

Ze względu na wcześniejszą historię choroby wrzodowej dzień przed wyjazdem konia z kliniki przeprowadzono gastroskopię, stwierdzając nieliczne nadżerki w obrębie odźwiernika (stopień 1/4 rozległości zmian, stopień 1/5 nasilenia zmian).

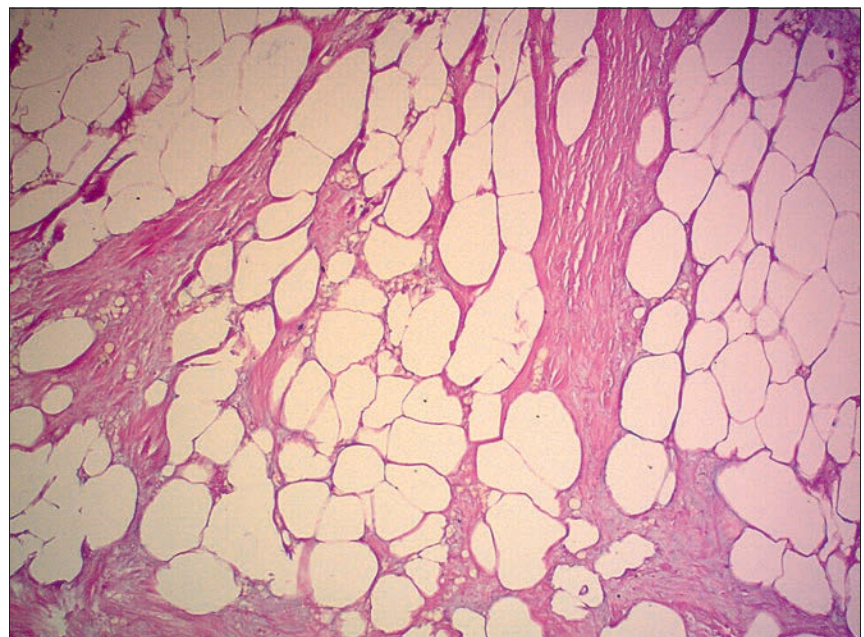
Omówienie przypadku

Jak we wstępie wspomniano, oprócz tłuszczaków powstających z adipocytów krezki występują także tłuszczaki naciekające. Są one rzadkimi, wywodzącymi się z tkanki łącznej guzami, które nie dają przerzutów, aczkolwiek mogą infiltrować do mięśni, kości, nerwów i naczyń. Występują przede wszystkim u ludzi i psów, rzadziej u koni, zwykle u zwierząt młodych poniżej 2 roku życia. Najczęściej powstają w tkance podskórnej, utworzone są z komórek tłuszczowych dobrze ukształtowanych i wyraźnie

odgraniczonych od okolicznych tkanek. Ich powstawanie może być uwarunkowane genetyczne, co tłumaczyłoby ich tworzenie u koni w młodym wieku. Są niebolesne, zwykle łatwe do usunięcia, ryzyko nawrotów u koni wynosi poniżej 2%. (2, 3). W odróżnieniu od dobrze odgraniczonych tłuszczaków wywodzących się z krezki oraz tłuszczaków naciekających, występuje również tłuszczakowatość. Polega ona na nadmiernym rozroście tkanki tłuszczowej, która nie jest w żaden sposób ograniczana przez okoliczne tkanki ani torebkę. Opiswane jest u wielu gatunków zwierząt i ludzi. Występuje w różnych miejscach, takich jak na przykład: tkanka podskórna, mięśniowa (mięsień sercowy), przestrzeń nadoponowa, śródpiersie, przewód pokarmowy (gruczoły ślinowe, wątroba, krezka jelit). U koni tłuszczakowatość rzadko jest związana z przewodem pokarmowym, choć opiswane są przypadki jej występowania w okrężnicy wstępującej, zstępującej oraz w krezce jelita cienkiego (13).

Tłuszczaki wywodzące się z krezki wstępują najczęściej u koni starszych, jednak są przyczyną zaledwie 1% kolek związanych z niedrożnością jelit prowadzących do zamknięcia ich światła – zadzierzgnięcia (9). Jak podają autorzy, ich wielkość waha się od 33 do 688 g, warto jednak wspomnieć, iż opisany został przypadek tłuszczaka ważącego 41 kg (7, 12).

W opisywanym przypadku własnym na uwagę zasługuje wielkość tłuszczaka u konia o stosunkowo niewielkiej masie (380 kg). Warto zaznaczyć, iż nie wszystkie przypadki występowania tłuszczaków u koni są diagnozowane, ponieważ ich obecność w jamie brzusznej nie zawsze ma wpływ na funkcjonowanie układu pokarmowego. Przez wiele lat mogą pozostawać niezauważone, nie dając żadnych objawów. Zostają odkryte dopiero w badaniach *post mortem*. Jak podają Edwards i Proudman (7), u 6 spośród 480 koni przypadkowo pośmiertnie znaleziono niezdiagnozowane wcześniej tłuszczaki.



Ryc. 4. Obraz mikroskopowy guza, pow. 10x, barwienie hematoksylina-eozyna.

Rozpoznanie: tłuszczak (*lipoma*). Zdjęcie udostępnione przez Vetlab Laboratorium Weterynaryjne we Wrocławiu

W rzadkich przypadkach istnieje możliwość zdiagnozowania przyżyciowo tworów w jamie brzusznej za pomocą przezskórnego badania ultrasonograficznego. Opisywana sytuacja miała miejsce u 16-letniego wałacha, u którego w trakcie powtarzanych kilkakrotnie badań ultrasonograficznych zawsze znajdowano dobrze cieniujący twór w lewym dolnym kwadrancie jamy brzusznej. W trakcie zabiegu operacyjnego stwierdzono dużego tłuszczaka, który ważył 14 kg (6). Najczęściej opisywanymi komplikacjami pooperacyjnymi są niedrożność jelit i endotoksemia. W opisywanym przypadku nie wystąpiły żadne komplikacje. W chwili pisania artykułu z wiadomości uzyskanych od właściciela (6 miesięcy po wypisaniu konia z kliniki) wynika, że u konia nie powróciły objawy kolkowe.

Jak podaje piśmiennictwo, w grupie 17 koni z potwierdzonymi operacyjnie tłuszczakami w badaniu *per rectum* stwierdzono: wzdęcie jelit cienkich w 13 przypadkach, przemieszczenie okrężnicy dużej w 7 przypadkach, zatkanie okrężnicy dużej u 2 koni (9). W opisanym przypadku własnym w badaniu rektalnym także stwierdzono niedrożność jelit cienkich. Warto zaznaczyć, że w jednej z prac objawy nie były typowe, albowiem nasuwały podejrzenie

zapalenie dwunastnicy – proksymalnego odcinka jelita czczego (duodenitis – proximal jejunitis; 4). Tłuszczaki występują częściej u kuców i małych koni, co może mieć związek genetyczny ze względu na odmienny metabolizm tłuszczów (7). Dodać należy, iż konie te zwykle mają większą ilość tkanki tłuszczowej niż inne konie, co dodatkowo stanowi kontrast w porównaniu z końmi wyścigowymi, u których częściej występowania tłuszczaków jest mniejsza (7). Omawiany przypadek to koń rasy huculskiej, co wydaje się mieć znaczenie i w tym przypadku.

Przystępując do zabiegów operacyjnych związanych z niedrożnością jelit cienkich u koni, a w szczególności u starszych, otluszczonych małych ras, należy mieć na uwadze możliwość wystąpienia uszypułowanego tłuszczaka jako przyczyny niedrożności.

Piśmiennictwo

1. Robinson N.E.: *Current Therapy in Equine Medicine* 5th ed., Saunders, Missouri 2003, s.124–126.
2. Erkert R.S., Moll H.D., MacAllister C.G., Confer A.W., Ritchey J.W.: Infiltrative lipoma in an American Quarter Horse gelding. *Equine Vet. Educ.* 2007, **19**, 380–383.
3. Pease A.: Lipoma and infiltrative lipoma: A diagnostic dilemma. *Equine Vet. Educ.* 2010, **22**, 608–609.
4. Auer J.A., Stick J.A.: *Equine Surgery*. 4th ed., Saunders, 2012, s.432.

5. Dietz O., Huskamp B.: *Handbuch Pferdepraxis*. 3rd ed., Enke Verlag, 2006, s. 483–485.
6. Harland M., Schütte A., Heidbrink U., Schade B.: Mesenteriales gekammertes Mega – Lipom bei einem Pferd. *Pferdeheilkunde* 2008, **24**, 762–765.
7. Edwards G.B., Proudman C.J.: An analysis of 75 cases of intestinal obstruction caused by pedunculated lipomas. *Equine Vet. J.* 1994, **26**, 18–21.
8. Freeman D.E., Schaeffer D.J.: Age distribution of horses with strangulation of the small intestine by a lipoma or in the epiploic foramen: 46 cases (1994–2000). *J. Am. Vet. Med. Assoc.* 2001, **219**, 87–89.
9. Bliklager A.T., Bowman K.F., Haven M.L., Tate L.P. Jr, Bristol D.G.: Pedunculated lipomas as a cause of intestinal obstruction in horses: 17 cases (1983–1990). *J. Am. Vet. Med. Assoc.* 1992, **201**,1249–1252
10. Freeman D.E., Schaeffer D.J.: Age distributions of horses with strangulation of the small intestine by a lipoma or in the epiploic foramen: 46 cases (1994–2000). *J. Am. Vet. Med. Assoc.* 2001, **219**, 87–89.
11. Garcia-Seco E., Wilson D.A., Kramer J., Keegan K.G., Branson K.R., Johnson P.J., Tyler J.W.: Prevalence and risk factors associated with outcome of surgical removal of pedunculated lipomas in horses: 102 cases (1987–2002). *J. Am. Vet. Med. Assoc.* 2005, **226**,1529–1537.
12. Verwilghen D., Hernlund E., Ekman S., Pringle S., Johnston C., G.van Galen: A giant nonstrangulating mesenteric lipoma as a cause of recurrent colic in a horse. *Equine Vet. Educ.* 2013, **25**, 451–455.
13. Linnenkohl W., Mair T., Fewes D.: Case report of atypical infiltrative lipomatosis of the equine mesojejunum. *Equine Vet. Educ.* 2013, **25**, 237–240.