

## **LECZENIE DWURZĘDOWOŚCI RZĘS U PSÓW METODĄ ELEKTROLIZY**

**Dr n. wet. Przemysław K. Bryła**  
**Przychodnia weterynaryjna w Warszawie**

### **TREATMENY OF DISTICHIASIS IN A DOG USING ELECTROLISIS**

#### **SUMMARY.**

The eyelids represent a structure composed of skin and cutaneous appendages, including hair follicles and glandular structures. The eyelids and ocular adnexa comprise the primary surface defence for the globe, specifically the cornea. There are three main forms of ciliary disorders: distichiasis, trichiasis and ectopic cilia. The abnormally placed hairs irritate the cornea. The affected eye will become red, inflamed and may develop a discharge. In severe cases, the cornea may become ulcerated. Both upper and lower lids may be involved. Some breeds are affected more, suggesting that it is an inherited trait. Ciliary abnormalities are extremely rare in the cat. The diagnosis is made by direct visualization, although head loupe or slit-lamp magnification is helpful. The abnormal eyelashes are best removed through the use of surgery, kryotherapy or electroepilation. This report documents bilateral distichiasis in west highland white terrier. The distichia were removed using electroepilation technique.

**KEY WORDS : dog eyelash, distichiasis, trichiasis, ectopic cilia, electroepilation**

#### **WPROWADZENIE**

Powieki, są to ruchome fałdy skórno-mięśniowe, które pokrywają gałkę oczną. Gdy są zamknięte zakrywają oko, w czasie mrugania rozprowadzają łzy, dzięki czemu chronią je przed wysychaniem. Między powiekami znajduje się szpara powiekowa. Powieki łączą się ze sobą spoidłem bocznym i przyśrodkowym powiek, w ten sposób tworząc kąt oka boczny i przyśrodkowy (Kobryń i Kobryńczuk). Na wolnych brzegach powiek wyróżniamy krawędzie (blaszki) przednie i tylne (Kobryń i Kobryńczuk) (Akajewski). Krawędzie te oddzielone są od siebie linią szarą. Krawędź (blaszka) przednia, zbudowana jest ze skóry i mięśnia okrężnego oka, natomiast krawędź (blaszka) tylna składa się z tarczki oraz spojówki

(Kański). Tarczka jest to płytka zbudowana z tkanki łącznej włóknistej, która nadaje powiece pewną sztywność (Kobryń i Kobryńczuk) (Kański). W brzegu powieki znajdują się gruczoły: Meiboma, Molla i Zeisa (Kański) (Maggs). Liczne gruczoły Meiboma zlokalizowane są w tarczce. Są to zmodyfikowane gruczoły łojowe, które wydzielają zewnętrzną lipidową warstwę przedrogówkowego filmu łzowego. Otwierają się one na brzegu powieki, tylnie od linii rzęs i widoczne są makroskopowo przez spojówkę powiekową. Rolą ich jest także zapobieganie przelewaniu się łez przez krawędź powieki (Maggs). Na brzegu powiek, u podstawy rzęs, zlokalizowane są ujścia zmodyfikowanych gruczołów potowych. Gruczoły te nazywane są gruczołami Molla (Kański). Obecne są tu także szczątkowe gruczoły łojowe zwane gruczołami Zeissa. Gruczoły te otwierają się do mieszków włosowych, z których wyrastają rzęsy (Kobryń i Kobryńczuk) (Maggs). U psów rzęsy głównie występują na zewnętrznej powierzchni górnej powieki, rzadko na powiece dolnej, natomiast u kotów nie spotyka się typowych rzęs tylko zmodyfikowane włosy identyfikowane jako rzęsy (Kobryń i Kobryńczuk) (Maggs) (Reinstein, Gross i Komaromy).

Ruchy powiek zależne są od pracy szeregu mięśni (Kobryń i Kobryńczuk). Wyróżniamy tu; mięsień okrężny oka, mięsień marszczący brwi, mięsień dźwigacz powieki górnej oraz mięsień obniżający powiekę dolną. Powieki zabezpieczają oko poprzez czuciowe i ochronne działanie rzęs. Nieprawidłowa budowa i funkcjonowania powiek i rzęs są często przyczyną wielu patologii w obrębie gałki ocznej, zwłaszcza u psów (Maggs). Korzenie rzęs leżą w przestrzeni pomiędzy częścią przedtarczkową mięśnia okrężnego oka a mięśniem Riolana (Kański). Następnie przechodzą pomiędzy tymi mięśniami i wychodzą na powierzchnię skóry na przednim brzegu powieki. Wszystkie rzęsy wygięte są w kierunku przeciwnym w stosunku do powierzchni gałki ocznej i są ułożone względnie równolegle. Ponieważ nie posiadają mięśni przywłosnych, ich ułożenie oraz kierunek wzrostu uzależnione są od otaczającego mięśnia okrężnego i mięśnia Riolana oraz od tarczki. Jeżeli więc tarczka

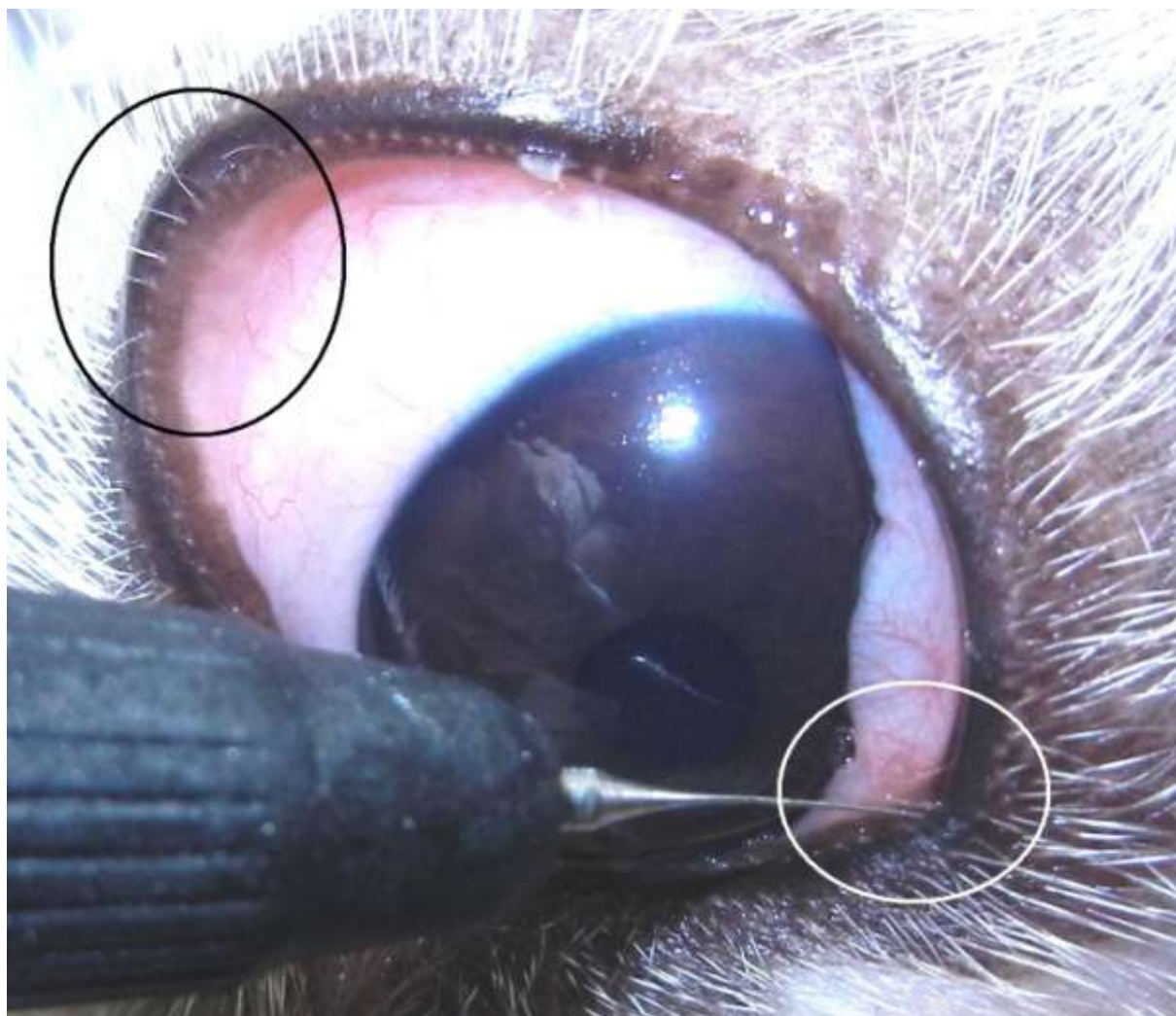
lub któryś z w/w mięśni są nieprawidłowe, to ułożenie i kierunek wzrostu rzęs mogą ulec zaburzeniu (Kański). Nieprawidłowy wzrost rzęs (trichiasis) jest często nabytym schorzeniem, które może występować jako postać izolowana lub być wynikiem bliznowacenia brzegu powieki. Trichiasis należy różnicować z pseudotrachiasis, powstałym wtórnie do podwinięcia powiek. Tylne ukierunkowanie wzrostu rzęs, wyrastających z prawidłowych miejsc, prowadzi do punktowych uszkodzeń nabłonka rogówki, a w przypadkach długotrwałych może nawet doprowadzić do powstania owrzodzenia rogówki (Kański) (Maggs). Oprócz tego typu patologii rzęs wyróżniamy jeszcze dwa rodzaje ich nieprawidłowości. Jedną z takich nieprawidłowości jest dwurzędowość rzęs (distichiasis) często spotykana u ras takich jak: pudel, maltańczyk, west highland white terrier czy też cocker spaniel, shih tzu. U tych ras psów choroba ma prawdopodobnie podłoże dziedziczne (Maggs) (Reinstein, Gross i Komaromy), (Fot. 1).



Fot. 1. Distichiasis. Nieliczne, cienkie rzęsy.

W dwurzędowości rzęs pewna ich liczba wyrasta z gruczołów Meiboma. Nieliczne i miękkie rzęsy rzadko wywołują podrażnienia nabłonka rogówki, wobec czego nie mają klinicznego

znaczenia. Natomiast liczne i twarde prowadzą do chronicznych uszkodzeń rogówki. W takich przypadkach wymagana jest interwencja chirurgiczna (Kański) (Maggs), (Fot. 2).



Fot. 2. Distichiasis. Grube, sztywne rzęsy.

Kolejną nieprawidłowością rzęs są rzęsy ectopowe (ectopic cilia). Wyrastają one z gruczołów Meiboma, ale przebijają spojówkę powiekową, wywołując silne drażnienie rogówki, prowadzące do jej owrzodzenia. Bywa, że rzęsy te widoczne są jedynie w dobrym oświetleniu i przy użyciu szkieł powiększających. Znalezienie ich ułatwia też wybarwienie oka fluoresceiną (Kański) (Maggs) (Reinstein, Gross i Komaromy). Nieprawidłowości rzęs

mogą dotyczyć jednego lub obu oczu. W większym stopniu dotyczą powieki górnej niż dolnej. Zwykle obserwuje się je u osobników młodych (Akajewski) (Maggs). Nieprawidłowości rzęs bardzo rzadko występują u kotów (Reinstein, Gross i Komaromy).

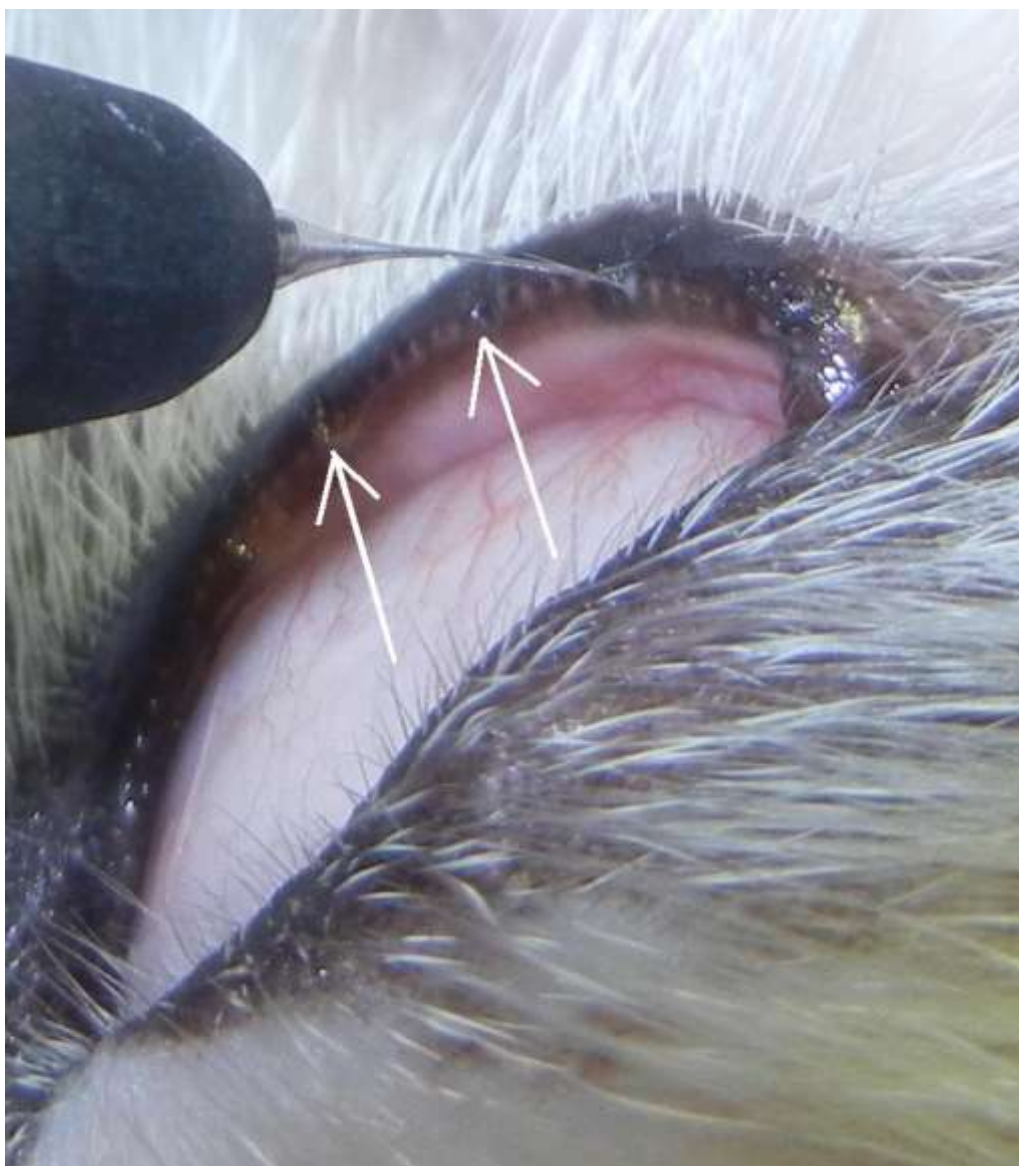
### **OBJAWY KLINICZNE NIEPRAWIDŁOWOŚCI RZĘS**

Nieprawidłowości rzęs wywołują szereg objawów klinicznych. Najpierw obserwowane jest nadmierne łzawienie, które powoduje powstanie przebarwienia włosów w okolicy oczu i bruzd twarzowych. Następnie pojawia się reakcja bólowa oka. Zwierzęta manifestują ją mrużeniem oczu, pocieraniem oka łapą lub ocieraniem okolicy oczu o przedmioty. Powierzchnowe naczynia spojówek są wypełnione krwią, co powoduje przewlekłe ich przekrwienie. W postaci zaawansowanej dochodzi do uszkodzenia nabłonka rogówki, a następnie powstają owrzodzenie rogówki. Wrzody powodowane rzęsami są zwykle płytkie i często występują na obrzeżach rogówki. Za pomocą źródła światła oraz szkieł powiększających należy zlokalizować nieprawidłowe rzęsy i dopiero potem zdecydować o formie leczenia powstałego stanu patologicznego oka (Akajewski) (Kański) (Maggs) (Reinstein, Gross i Komaromy).

### **LECZENIE NIEPRAWIDŁOWOŚCI RZĘS**

W leczeniu nieprawidłowości rzęs wykorzystywano i wykorzystuje się szereg metod i zabiegów. Część technik typu – rozdzielanie powieki zostało zaniechanych, ponieważ często dochodziło do szeregu powikłań ( bliznowacenie, podwinięcie powiek, zanik gruczołów), (Kański). Z kolei epilacja za pomocą szczypczyków ma krótkotrwałą skuteczność, gdyż już po 3-4 tygodniach dochodziło do odrastania rzęs (Maggs). Obecnie przyjęto, że najbardziej

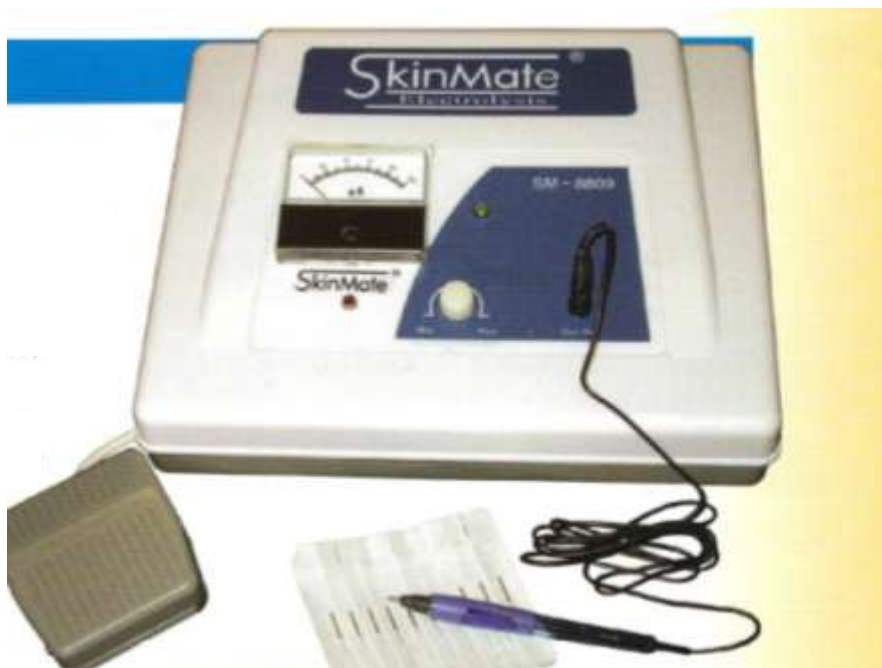użyteczną metodą jest kryoepilacja oraz elektroepilacja. Przy czym elektroepilacja (Fot. 3)



Fot. 3. Elektroepilacja. Strzałki pokazują miejsca po epilacji i usunięciu patologicznych rzęs.

stosowana jest w leczeniu niewielkiej liczby patologicznych rzęs, zaś krioterapia ma zastosowanie tam, gdzie występują liczne nieprawidłowe rzęsy (Reinstein, Gross i Komaromy) (Kielbowicz).

## ELECTROEPILACJA



Fot. 4. Elektroepilator SkinMate.

Do zabiegu elektroepilacji rzęs zakwalifikowano sześciomiesięcznego psa rasy west highland white teriera, u którego stwierdzono distichiasis powieki górnej i dolnej. Zabieg wykonano elektroepilatorem SkinMate model SM-8809 (Fot.4). Jest to jednostka kompaktowa, w której można w sposób płynny regulować natężenie prądu - zakres tej regulacji wynosi od 0 do 100  $\mu$ A. Czas oddziaływania prądu reguluje się przyciskiem nożnym. Zwykle potrzebne jest ok. 10 – 20 sek. do uzyskania efektu epilacji rzęsy. Elektrode, stanowi cienka stalowa igła o tępym zakończeniu, zamocowana do końcówki w kształcie długopisu. Zabieg epilacji polega na wprowadzeniu, pod odpowiednim powiększeniem (lupa oczna, mikroskop operacyjny), elektrody bezpośrednio do mieszka włosowego. Impuls elektryczny przepływający przez elektrodę powoduje koagulację białek, co trwale uszkadza macierz mieszka rzęsy. Makroskopowym wskaźnikiem udanej koagulacji jest pojawienie się

białego pęcherzyka wokół rzęsy. Sama rzęsa wówczas łatwo daje się usunąć za pomocą pęsety lub też przywiera do elektrody z którą jest usuwana. Niskie natężenie użytego prądu zapobiega wystąpieniu skurczu mięśnia okrężnego oka i nie powoduje uszkodzeń tkanek otaczających rzęsy.

Na kilka dni przed zabiegiem do worka spojówkowego podawano 3 razy dziennie krople Tobrosopt 0,3% (WZF Polfa S. A.). Zabieg elektroepilacji wykonano w znieczuleniu ogólnym dysocjacyjnym z zastosowaniem Vetaketanu 100 mg/ml (Vetagro) po uprzedniej premedykacji Xylapanem 20 mg/ml (Vetoquinol). Worek spojówkowy bezpośrednio przed zabiegiem odkażono 0,5% jałowym roztworem povidone iodine. Po zabiegu epilacji jeszcze przez 7 dni zakraplano do worka spojówkowego Tobrosopt.

Kontrolę skuteczności zabiegu przeprowadzono osiem tygodni później. Niestety, okazało się, że niektóre rzęsy ponownie odrosły. Pozytywnym efektem elektroepilacji było to, że rzęsy te były cienkie i miękkie, w porównaniu do tych usuniętych zabiegiem epilacji.

## PIŚMIENNICTWO:

- Akajewski, A. *Anatomia zwierząt domowych*. Tom 2. Warszawa: wydanie polskie pod redakcją T. Rozkosza. PWRiL, 1979.
- Kański, J. „Powieki.” *Okulistyka Kliniczna*. Wrocław: drugie wydanie polskie, Wydawnictwo Górnicki, Wydawnictwo Medyczne, 2005. 2-6.
- Kielbowicz, Z. „Treatment of irregularities in eyelash growth in dogs.” *Medycyna Wet.* 5 2003: 429-431.
- Kobryń, K. i F. Kobryńczuk. *Anatomia zwierząt*. Tom 3. Warszawa: WN PWN, 2006.
- Maggs, D.J. „Powieki.” *Okulistyka weterynaryjna Slattera*. Wrocław: Maggs D. J., Miller P. E., Ofri R., Elsevier Urban & Partner, wydanie I polskie, 2009. 117-120.
- Reinstein, S.L., S.L. Gross i M. Komaromy. „Successful treatment of distichiasis in cat using transconjunctival electrocautery.” *Veterinary Ophthalmology* 2011: 130-134.