

# Choroby skóry przebiegające z objawami w obrębie płytki nosowej u psów i kotów

Marcin Szczepanik<sup>1</sup>, Anna Śmiech<sup>2</sup>, Karina Chmelecka<sup>3</sup>, Piotr Wilkołek<sup>1</sup>

z Zakładu Diagnostyki Klinicznej i Dermatologii Weterynaryjnej<sup>1</sup> i Katedry Anatomii Patologicznej<sup>2</sup> Wydziału Medycyny Weterynaryjnej w Lublinie oraz Gabinetu Weterynaryjnego Marwet Turka<sup>3</sup>

Płytką nosową stanowi szczególny obszar skóry psów. Naskórek na tym obszarze jest grubszy niż w innych rejonach skóry i osiąga około 1,5 mm, a warstwa rogowa jest bardzo zbita. Połączenie skórnaskórkowe jest bardzo pofałdowane (1). Na obszarze płytki nosowej nie występują mieszki włosowe, jak również brak tam gruczołów. Obszar ten jest więc nieco odmienny w budowie w porównaniu do pozostałej owłosionej skóry.

Na płytce nosowej mogą być widoczne objawy kliniczne dotyczące wielu jednostek chorobowych. Część z nich ma podłoże genetyczne i jest swoista dla określonych linii i ras psów. Często na obszarze tym pojawiają się objawy dotyczące wielu chorób autoimmunologicznych i nowotworów. W tym artykule zostaną omówione te choroby, których objawy lokalizują się w tej okolicy ciała. Część z nich może mieć objawy dotyczące jedynie tej okolicy, w innych płytka nosowa jest tylko jednym z obszarów ciała, których dotyczy choroba. Ponieważ wiele z chorób, mających objawy w tej części ciała to poważne problemy, często stanowiące zagrożenie dla życia zwierzęcia, rozpoznanie ich ma kluczowe znaczenie dla dalszego postępowania. Niektóre z nich natomiast mają podłoże genetyczne lub ich patogenezę nie jest w pełni wyjaśniona. Choroby przebiegające z objawami dotyczącymi płytki nosowej charakteryzują się kilkoma dominującymi cechami. Najczęściej dochodzi do zmian w pigmentacji tego obszaru (odbarwienia), zaburzeń w rogowaceniu (hiperlub parakeratoza) lub może dochodzić do powstawania wykwitów w postaci nadżerek lub owrzodzeń (1).

## Choroby, w przypadku których procesem chorobowym objęta jest płytka nosowa

- 1) krążkowy (skórny) toczeń rumieniowaty,
- 2) złuszcający toczeń rumieniowaty,
- 3) pęcherzyca liściasta,
- 4) pęcherzyca rumieniowata,
- 5) pemfigoid błon śluzowych,
- 6) rodzinna (wrodzona) parakeratoza płytki nosowej labrador retrieverów,
- 7) hiperkeratoza nosa i opuszek palcowych,
- 8) idiopatyczne odbarwienie płytki nosowej,
- 9) bielactwo nabyte (*vittiligo*),

- 10) zespół skórno-naczyniówkowy,
- 11) reakcje polekowe,
- 12) zapalenie naczyń płytki nosowej,
- 13) zapalenie skórno-śluzówkowe,
- 14) dermatozy cynkozależne,
- 15) oparzenia słoneczne,
- 16) histiocytoza,
- 17) chłoniak epiteliotropowy.

## Choroby o podłożu autoimmunologicznym

Płytką nosową dotknięta jest objawami w przebiegu takich chorób autoimmunologicznych, jak krążkowy (skórny) toczeń rumieniowaty, złuszcający toczeń rumieniowaty, pęcherzyca liściasta i pęcherzyca rumieniowata oraz przy pemfigoidzie błon śluzowych.

## Krążkowy (skórny) toczeń rumieniowaty (discoid lupus erythematosus)

Toczeń rumieniowaty jest terminem obejmującym grupę chorób, które charakteryzują się różnymi zespołami klinicznymi, których podłożem są podobne procesy autoimmunologiczne. Wyróżniamy jest toczeń układowy, toczeń skórny oraz inne mniej powszechnie występujące: toczeń pęcherzykowy i toczeń złuszcający. Spośród tych chorób najpowszechniej zmiany dotyczące płytki nosowej stwierdzane są w toczeniu skórnym krążkowym, mogą one występować ponadto w złuszcającym toczeniu rumieniowatym.

Krążkowy toczeń rumieniowaty uważany jest za drugą, co do częstości występowania chorobę autoimmunologiczną u psów (1). Przypadki tej choroby stwierdzane były również u kotów. W odróżnieniu od toczenia układowego w przebiegu tej choroby nie stwierdza się zmian narządowych, a objawy ograniczają się do skóry.

Patogeneza tej jednostki chorobowej u psów nie jest w pełni poznana. Dominującymi komórkami, które naciekają skórę w przypadku toczenia krążkowego u ludzi są limfocyty T pomocnicze, a u psów ponadto stwierdza się dużą ilość limfocytów B (1). Wykazano, że ponadto dochodzi do odkładania się kompleksów immunologicznych w błonie podstawnej naskórka. Przeciwciała wchodzące w skład tych

## Dermatological diseases with clinical signs on the nasal plane in dogs and cats

Szczepanik M.<sup>1</sup>, Śmiech A.<sup>2</sup>, Chmelecka K.<sup>3</sup>, Wilkołek P.<sup>1</sup>, Division of Clinical Diagnostics and Veterinary Dermatology<sup>1</sup>, Department of Pathological Anatomy<sup>2</sup> Faculty of Veterinary Medicine, University of Life Sciences in Lublin and Veterinary Surgery Marwet Turka<sup>3</sup>.

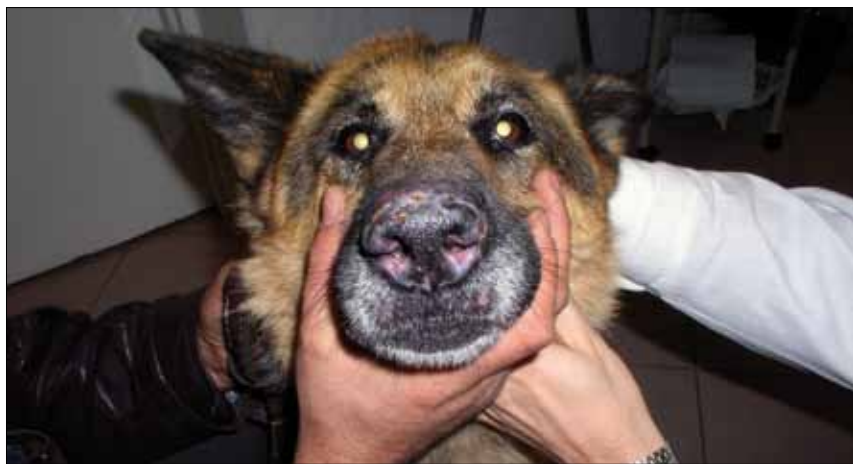The aim of this paper was to give an overview of skin diseases that involve the nasal plane in dogs and cats. There are numerous dermatoses affecting the facial part with clinical signs on the nasal plane. These skin diseases range from benign conditions that are confined only to this location (eg. idiopathic nasal parakeratosis in labrador retrievers and idiopathic nasal hypopigmentation and vitiligo), to potentially severe conditions that can also involve other areas of the skin (eg. immune-mediated or neoplastic diseases). Depigmentation of nasal plane is the most often observed lesion. Here, we describe pathogenesis of clinical lesions and methods of skin disease diagnosis (eg. histopathological examination) and also therapeutical procedures of selected skin conditions involving nasal plane in dogs and cats.

**Keywords:** nasal plane, skin diseases, histopathology, dogs, cats.

kompleksów skierowane są przeciwko antygenom naskórka o masie cząsteczkowej 84 i 120 kd. (2). Dość typową cechą tej choroby jest nasilenie się objawów pod wpływem promieniowania słonecznego. Dzieje się tak w około 50% przypadków (1). Do rozwoju choroby predysponowane są takie rasy, jak owczarki niemieckie, owczarki collie, owczarki szetlandzkie i syberian husky (3).

Pierwsze objawy lokalizują się na nosie i często dotyczą płytki nosowej (**ryc. 1**). Początkowo dochodzi do zmiany zabarwienia płytki nosowej na kolor szaroniebieski, a następnie do jej odbarwienia. Później pojawia się rumień i nadmierne złuszczenie się naskórka. Dochodzi również do zmiany charakteru powierzchni płytki nosowej. Typowa pobrużdżona, podobna do bruku powierzchnia staje się bardziej gładka; pobrużdżenie ulega zatarciu. W miejscu odbarwienia widoczne zmiany mają barwę szarawą. W miarę postępu choroby rozwijają się nadżerki, owrzodzenia i strupy. Kolejnym etapem rozwoju zmian jest zajęcie grzbietowej okolicy nosa, z tendencją rozprzestrzeniania się zmian od płytki nosowej do góry, w kierunku oczu. W przypadku tej choroby świąd nie występuje. Możliwa jest reakcja bólowa w okolicach objętych zmianami.

Ostateczne rozpoznanie stawiane jest na podstawie wywiadu, badania histopatologicznego i badań laboratoryjnych. Zazwyczaj parametry w badaniach



Ryc. 1. Krążkowy toczeń rumieniowaty u psa. Widoczne odbarwienia płytki nosowej oraz rumień, nadżerki i strupy

laboratoryjnych są w granicach normy. Określanie miana przeciwciał przeciwdrożdżowych (ANA) i badanie w kierunku wykazania komórek LE, użyteczne w diagnostyce toczenia układowego, przypadku tej choroby nie ma znaczenia. Podczas pobierania materiału do badania histopatologicznego należy unikać miejsc, na których występują wtórne powikłania. Najbardziej odpowiednie są miejsca, gdzie niedawno doszło do odbarwienia. W badaniu histopatologicznym widoczne jest wodniczkowe i liszajowate zapalenie skóry na granicy połączenia skóry właściwej i naskórka, uszkodzenia błony podstawnej oraz apoptoza keratynocytów głębszych warstw naskórka. Naciek komórek jednojądrzastych lokalizuje się na granicy skórno-naskórkowej i okołonaczyniowo (1, 3). W nacieku dominują limfocyty i komórki plazmatyczne, ale mogą być stwierdzone ponadto mastocyty i makrofagi (4). Często stwierdza się również nagromadzenie dużej ilości mucyny (4). Typowa jest utrata pigmentu związana z jego uwolnieniem z uszkodzonych komórek warstwy podstawnej naskórka. Podawanie leków immunomodulujących, a także glikokortykosteroidów stosowanych miejscowo, może zmieniać obraz preparatów histopatologicznych w kierunku wyników fałszywie ujemnych, dlatego badanie należy wykonać zanim zostaną one zastosowane (1, 3). Obraz histopatologiczny niekiedy może być mylący. Badania Wiemelt i wsp. (5) dotyczące analizy objawów histopatologicznych przypadków krążkowego toczenia rumieniowatego i zapalenia skórno-słuzówkowego wykazały, że choroby te są często niemożliwe do odróżnienia wyłącznie na podstawie badania histopatologicznego, a różnicowanie chorób możliwe jest dopiero na podstawie odpowiedzi na leczenie (zastosowanie antybiotyków lub leków immunosupresyjnych).

Rokowanie w przypadkach toczenia skórniego jest zwykle pomyślne. Leczenie zazwyczaj prowadzone jest przez wiele

lat, a nawet do końca życia zwierzęcia. W związku z nasilaniem objawów pod wpływem promieniowania UV zaleca się niewyprowadzanie psów pomiędzy godziną 8 a 17 w okresie letnim i stosowanie kremów z filtrem UV, szczególnie na płytkę nosową. W przypadkach występowania zmian o słabym nasileniu czy obejmujących niewielki obszar wystarczające jest leczenie miejscowe. W takich przypadkach skuteczne są glikokortykosteroidy (betametazon, fluorocinolon), najlepiej w sulfotlenku dimetylu (DMSO), co 12 h. Po uzyskaniu remisji kremy stosuje się rzadziej (co 48 h) oraz można zmienić substancje czynne na te o słabszym działaniu (np. 1 lub 2% hydrokortyzon). Choroba ta może być ponadto leczona miejscowo przy zastosowaniu kremu zawierającego 1% takrolimus. W taki przypadku pozytywne efekty stwierdza się po około 8 tygodniach od rozpoczęcia stosowania leku (6). W sytuacji gdy zmiany obejmują większą powierzchnię lub leczenie miejscowe nie przynosi pozytywnych efektów, należy zastosować leki ogólnie. Skuteczne są glikokortykosteroidy, jak prednizolon w dawce 2,2 mg/kg m.c./24 h. Dodatkowo można stosować witaminę E (400–800 IU/dobę) na dwie godziny przed lub po dwóch godzinach od karmienia i wielonienasycone kwasy tłuszczowe. W przypadkach kiedy to leczenie nie prowadzi do cofania się zmian, należy można zastosować leczenie tetracykliną i amidem kwasu nikotynowego (witamina PP). Leki podaje się doustnie. Psem do 10 kg m.c. podaje się 250 mg każdego leku co 8 h, a psem powyżej 10 kg m.c. – 500 mg co 8 godzin. Zmiany powoli ustępują do 3 tygodni leczenia, ale należy liczyć się z nawrotami (1). Kolejną formą leczenia jest stosowanie cyklosporyny A w wysokich dawkach (30 mg/kg m.c.). Leczenie to przynosi pozytywne efekty po około 6 tygodniach od jego rozpoczęcia. Niestety w wielu przypadkach musi być ono przerwane po około pół roku z powodu pojawiania się skutków

ubocznych, takich jak przykładowo znaczny przerost dziąseł (7).

### Złuszczający toczeń rumieniowaty (exfoliative lupus erythematosus)

Ta postać toczenia rumieniowatego nazywana jest też wrodzoną dermatozą toczeniową niemieckich wyżłów krótkowłosych. Choroba wykazuje ścisłą predylekcję rasową. Jedyną rasą, jaka na nią zapada, są wyżyły niemieckie. Początkowo choroba ta określana była jako uogólniona złuszczająca dermatozą toczeniową wyżłów niemieckich. Ponieważ choroba rozpoznawana jest jedynie u jednej rasy psów, uważana jest za mającą podłoże dziedziczne. Stwierdzono między innymi, że duża liczba psów chorych jest ze sobą spokrewniona. W chorobie tej nie stwierdza się typowych dla układowego toczenia rumieniowatego przeciwciał przeciwdrożdżowych (ANA) lub ich miana mogą być bardzo niskie. Nie stwierdza się również przeciwciał w stosunku do struktur gruczołów łojowych i błony podstawnej naskórka.

Pierwsze objawy choroby dotyczą młodych psów w wieku od 6 miesięcy do 2,75 roku (8). Dominującym objawem jest nadmierne złuszczenie się naskórka, które obejmuje początkowo skórę twarzy, małżowiny uszne i nos (9). Następnie zmiany tworzą się na brzuchu i kończynach, a z czasem dochodzi do uogólnienia choroby, a również do utraty włosów. Niekiedy powstają owrzodzenia pokryte strupami. Świąd zazwyczaj jest nieznaczny. Płytkę nosową ulega odbarwieniu, które następnie postępuje wzdłuż grzbietu nosa. Chorobie mogą towarzyszyć inne objawy, jak niedokrwiłość oraz powiększenie powierzchownych węzłów chłonnych. Występuje również kulawizna, która jest najbardziej widoczna przez pierwsze kilka minut po odpoczynku zwierzęcia.

Rozpoznanie opiera się na informacjach z wywiadu świadczących o występowaniu choroby u osobników spokrewnionych i typowych objawach klinicznych. Potwierdzenie można uzyskać na podstawie wyniku badania histopatologicznego. Pewną wskazówką mogą być widoczne podczas mikroskopowego badania włosów, odlewy mieszków włosowych, powstające ze względu na gromadzenie się korneocytów u ich ujścia. W preparatach histopatologicznych natomiast widoczna jest hiperkeratoza, apoptoza keratynocytów z naciekiem limfocytarnym na pograniczu skóry właściwej i naskórka, jak również zapalenie mieszków włosowych. Może dochodzić do niszczenia gruczołów łojowych w następstwie czego nie stwierdza się ich w preparacie. Dochodzi też do utraty melaniny (9). Dodatkowym badaniem potwierdzającym jest badanie immunohistochemiczne, które

wykazuje odkładanie się immunoglobulin IgG w błonie podstawnej naskórka oraz wokół gruczołów łojowych.

Leczenie choroby zwykle jest nieskuteczne. Pomimo stosowania wielu leków (amid kwasu nikotynowego z tetracykliną lub doksycykliną, prednizolon, azatiopryna, cyklosporyna, retinol i syntetyczne retinoidy i leflunamid, hydroksychlorochina, adalimumab i wielonienasycone kwasy tłuszczowe), nie udaje się uzyskać pełnego wyleczenia. Psy często poddawane są eutanazji (8, 9). Również ostatnio wykonane próby leczenia z zastosowaniem adalimumabu, będącego antagonistą TNF $\alpha$ , prowadzone przez długi czas (16 tygodni), nie przyniosło satysfakcjonujących rezultatów (9). Należy więc uznać, że leczenie przypadków tej choroby jest skrajnie trudne. Istotne jest nierozprzestrzenianie choroby w populacji psów omawianej rasy i eliminowanie osobników z rozpoznaną chorobą z dalszej hodowli.

### Pęcherzyca liściasta

Pęcherzyca liściasta należy wraz z innymi pęcherzycami (rumieniowatą, zwykłą i bujającą) i pemfigoidem do grupy autoimmunologicznych chorób pęcherzowych. Jest najczęściej występującą postacią pęcherzyc (10). Istotą choroby jest powstawanie przeciwciał skierowanych przeciwko białkom tworzącym połączenia między komórkami w naskórku. Głównym białkiem, przeciwko któremu wytwarzane są przeciwciała, jest desmogleina 1 – glikoproteina o masie cząsteczkowej 150 kd (1). Auto-przeciwciała należą głównie do podklas IgG4, a w mniejszym stopniu do IgG1. W trakcie trwania terapii miano tych przeciwciał ulega obniżeniu (11).

W przypadku pęcherzycy liściastej niektórzy autorzy są zdania, że objawy kliniczne choroby mogą nasilać się w miesiącach letnich, kiedy dochodzi do większej ekspozycji na promieniowanie ultrafioletowe (12). Przypuszcza się, że choroba może być wywołana przez choroby alergiczne, ponieważ u niektórych zwierząt chorych przed pojawieniem się objawów pęcherzycy stwierdzano alergiczne pchle zapalenie skóry. Występowanie pęcherzycy liściastej było stwierdzane ponadto wraz z innymi chorobami, takimi jak toczeń rumieniowaty, lejszmanioza, niedoczynność tarczycy i grasiczak. Prawdopodobne jest, że choroby te mogły spowodować zaburzenia w układzie immunologicznym i doprowadzić do powstania autoprzeciwciał. Pęcherzyca liściasta może rozwijać się również jako reakcja polekowa po użyciu różnych leków. U psów powstaje między innymi po zastosowaniu leków zawierających w swoim składzie penicylaminę, sulfonamidy

z trimetoprimem i cefaleksynę. U kotów natomiast tego typu przypadki notowano po stosowaniu doksycykliny, ampicyliny i cymetydyny, a pojedyncze przypadki opisywano również po leczeniu itrakonazolem i metimazolem (10, 13, 14). Przyczynę powstawania choroby w takich wypadkach upatruje się w wiązaniu się grup tiolowych (zawartych w lekach) z błonami komórkowymi keratynocytów (14). Prowadzi to do powstania nieprawidłowych disulfidów, które nie są w stanie utrzymać właściwej adhezji pomiędzy keratynocytami oraz zmieniają antygeny powierzchniowe komórek, co prowadzi do powstania autoprzeciwciał.

Stwierdzono występowanie predylekcji rasowej u psów. Najczęściej choroba stwierdzana jest u takich ras, jak owczarek collie, akita, doberman, nowofundland, schipperke, owczarek niemiecki i szpic fiński (12, 15). Brak natomiast predylekcji wiekowej. Choroba może się rozwinąć u zwierzęcia w każdym wieku – notowano przypadki u psów w wieku od 0,5 roku do 16 lat (16). W przypadku kotów nie wykazano predyspozycji rasowych. W jednej z prac, opisującej 57 przypadków choroby u kotów, najliczniej występowała ona u krótkowłosych kotów europejskich oraz syjamskich, himalajskich i perskich (ale takie występowanie choroby może być związane z powszechnością tych ras). Również u tego gatunku brak predyspozycji wiekowej. Choroba była rozpoznawana u zwierząt w różnym wieku – od 1 do 17 roku życia (10, 12).

Typowe objawy kliniczne choroby to lokalizujące się na głowie zwierzęcia wykwity w postaci krost śródskórkowych, przekształcających się następnie w nadżerki i strupy. Bardzo często zmiany obecne są na płycie nosowej, wokół oczu oraz na małżowinach usznych. Zmiany tego typu często są symetryczne. Mogą być one również obecne na opuszkach palców (12, 14). Opisywano przypadki choroby, w których objawy kliniczne ograniczały się wyłącznie do łożyska pazurów i prowadziły do kulawizny oraz do zmian w pazurach w postaci strzępiastego rozwarstwienia końca pazura (*onychoschisis*), a także przerostu i zniekształcenia (*onychogryphosis*) oraz przerostu i skrzywienia pazura (*onychomadesis*; 17, 18).

Jedynie wyjątkowo w przypadku tej choroby dochodzi do powstawania zmian na błonach śluzowych (12). Na obszarach, gdzie występują zmiany dochodzi następnie do wyłysień i złuszczenia się naskórka, które to zmiany mogą obejmować całą twarz zwierzęcia. Świąd zwykle nie występuje. Przyjmuje się, że występuje on od jednej czwartej do połowy przypadków choroby. Niekiedy mogą występować objawy ogólne, jak gorączka, utrata apetytu

i spadek masy ciała, ale nie są to przypadki częste.

Objawy kliniczne u kotów są bardzo zbliżone do opisanych u psów. U tego gatunku zmiany lokalizują się również na głowie, opuszkach palców i małżowinach usznych, grzbiecie i brzuchu, a w niektórych przypadkach mogą mieć charakter uogólniony, chociaż zdarza się to rzadziej niż u psów (10, 12, 15). Dominującymi wykwitami u tego gatunku są strupy, nadżerki i łuski. U znacznej części chorych kotów występuje świąd. Niekiedy obecne są również objawy ogólne, takie jak utrata apetytu, spadek masy ciała, posmutnienie i gorączka (10). W badaniu hematologicznym u zwierząt z pęcherzycą liściastą można stwierdzić średniego stopnia leukocytozę, neutrofilii i nieznaczną lub nie regeneratywną niedokrwistość (1).

Objawy kliniczne związane z pęcherzycą liściastą nie są na tyle charakterystyczne, aby na ich podstawie postawić pewne rozpoznanie. Pomocne w jego postawieniu jest badanie cytologiczne. Materiał do badania należy pobrać ze świeżych krost lub ewentualnie z nadżerek. W takim preparacie widoczne są komórki akantolityczne – duże komórki naskórka pochodzące z warstwy ziarnistej lub kolczystej, z wyraźnie wybarwionym jądrem. Oprócz nich w preparacie obecne są również granulocyty obojętnochłonne oraz nieliczne eozynofile, brak natomiast drobnoustrojów (12). W przypadku kotów we wnętrzu krost mogą występować ponadto mastocyty (10). Niekiedy komórki akantolityczne otoczone są przez granulocyty obojętnochłonne (co określane jest „koło zębate”). Same komórki akantolityczne nie są bezwzględnie typowe dla pęcherzycy, ponieważ powstają również w przebiegu głębokich ropnych zapaleń skóry oraz np. przy zakażeniach wywołanych przez *Trichophyton*, tak więc ich obecność nie daje jeszcze pewnego rozpoznania (15).

Badanie histopatologiczne jest najistotniejsze w stawianiu rozpoznania. W przypadku bardzo wczesnych zmian widoczne są pęcherzyki wypełnione komórkami akantolitycznymi. Niestety tego typu zmiany są bardzo krótkotrwałe i szybko ulegają przekształceniu w krosty. W krostach obecne są, oprócz komórek akantolitycznych, również granulocyty obojętnochłonne i nieliczne eozynofile (u kotów również mastocyty). Krosty lokalizują się pod warstwą rogową lub w warstwie ziarnistej naskórka (3). W późniejszym okresie choroby może dochodzić do powstawania krost obejmujących mieszki włosowe (4). Charakterystycznym objawem dla pęcherzycy liściastej jest rekornifikacja, czyli ponowne powstawanie warstwy rogowej pod krostą, który to objaw nie występuje w przypadku zakażeń bakteryjnych (12).

Komórki akantolityczne często wykazują cechy apoptozy, mogą się łączyć, tworząc tzw. wyspy złożone z kilku połączonych ze sobą akantocytów. Jeżeli występuje zapalenie skóry właściwej, to obecny jest mieszanym okołonaczyniowy naciek lub też lokalizuje się on poniżej naskórka; może również występować obrzęk oraz przekrwienie (3, 4). We wczesnych fazach choroby może pojawić się gębczastość eozynofilowa (4).

Kolejnym badaniem dodatkowym, umożliwiającym postawienie rozpoznania pęcherzycy liściastej jest immunofluorescencja bezpośrednia (12). Metoda ta wykrywa przeciwciała skierowane przeciwko keratynocytom, które odkładają się w przestrzeniach międzykomórkowych naskórka. Badanie wykonuje się na wyinkach skóry pobranych od zwierzęcia metodą biopsji. Przeciwciała (klasy IgG) mogą być wykazane w 66–80% przypadków chorych zwierząt (4, 12).

Do diagnostyki choroby można zastosować również metodę immunoperoksydazową, której czułość jest wyższa i wynosi nawet 100% (19). Metoda ta była również używana do diagnostyki innych pęcherzyc, bo okazała się równie czuła.

Do diagnozowania pęcherzycy liściastej próbowano również zastosować immunofluorescencję pośrednią. Metoda ta umożliwia wykazanie krążących auto-przeciwciała. Jej czułość jest jednak bardzo zmienna i zależy od użytego substratu (keratynocytów) i może wynosić od 68 do 84% (12, 20).

W diagnostyce choroby u psów zastosowano też Western immunoblotting (20). Metoda ta potwierdziła, że powstające auto-przeciwciała skierowane są przeciwko białku o masie cząsteczkowej 160 kDa, czyli desmogleinie 1.

Leczenie choroby opiera się na podawaniu leków immunosupresyjnych. W przypadku gdy choroba została wywołana podawaniem leków, ich odstawienie prowadzi do ustąpienia objawów. W takich przypadkach wystarczająca może być krótkotrwała (od 1 do 4 tygodni) terapia lekami immunosupresyjnymi (14).

W pozostałych przypadkach w leczeniu można zastosować immunosupresyjne dawki glikokortykosteroidów, np. prednizon podawany doustnie w dawce od 2 do 6,6 mg/kg m.c., jeden lub dwa razy dziennie. Można zastosować również silniejsze glikokortykosteroidy, jak triamcynolon, w dawce 0,2–0,6 mg/kg m.c., lub deksametazon, w dawce 0,2–0,4 mg/kg m.c., jeden raz dziennie (21). Po uzyskaniu poprawy stanu klinicznego należy dążyć do ograniczenia ilości podawanych glikokortykosteroidów poprzez stopniowe zmniejszenie ich dawki (w przypadku prednizolonu zwykle do 1 mg/kg m.c.) i częstotliwości podawania. Znaczna część przypadków

(około 35%) może być leczona wyłącznie glikokortykosteroidami (21). W niektórych przypadkach pomocne może być również miejscowe ich stosowanie. Początkowo należy używać preparatów (w postaci maści lub kremów) zawierających silne glikokortykosteroidy, jak triamcynolon. Należy mieć na uwadze, że silnych glikokortykosteroidów nie powinno się zbyt długo stosować, ponieważ może to prowadzić do objawów ubocznych w postaci miejscowego zaniku skóry, wyłysień i wtórnych ropnych zapaleń skóry (21). Po uzyskaniu poprawy należy je zmienić na kremy zawierające w swoim składzie słabsze glikokortykosteroidy, jak hydrokortyzon, i takie leczenie stosować w celu zapobiegania nawrotom choroby (21).

Kolejnym lekiem możliwym do zastosowania w przypadku pęcherzycy liściastej są leki cytotoksyczne, takie jak azatiopryna stosowana doustnie zwykle w dawce 2–2,5 mg/kg m.c. (można stosować ją maksymalnie w dawce 3,3 mg/kg m.c.), jeden raz dziennie (22). W związku z działaniami ubocznymi tego preparatu (mielosupresja, hepatotoksyczność, nefrotoksyczność), wskazane jest wykonywanie w odstępie kilkutygodniowym kontrolnych badań krwi z oznaczeniem liczby płytek krwi oraz co kilka miesięcy również badań biochemicznych (enzymy wątrobowe, mocznik). Preparat jest przeciwwskazany u kotów.

Do leczenia choroby można zastosować również cyclofosfamid doustnie (1,5 mg/kg m.c., jeden raz dziennie przez cztery dni z trzydniową przerwą) lub chlorambucil doustnie (0,1–0,2 mg/kg m.c. co 1–2 dni), który podobnie jak azatiopryna ma działanie mielosupresyjne (12, 21, 22).

Jeżeli takie postępowanie okaże się nieskuteczne, można podawać iniekcyjnie (domięśniowo) aurotioglukozę lub aurotiojabłczan sodu (1 mg/kg m.c.) w odstępach tygodniowych. Jeśli dojdzie do poprawy stanu klinicznego, należy zmniejszyć częstość stosowania leku do jednej iniekcji w miesiącu. Skuteczne mogą być stosowane doustnie sole złota, takie jak auranofina podawana w dawce 0,03 do 0,2 mg/kg m.c. co 12 godzin.

Niekiedy można uzyskać pozytywne efekty, stosując tetracyclinę i amid kwasu nikotynowego (250–500 mg każdego leku doustnie, 3 razy dziennie). Ten ostatni sposób leczenia powinien być ograniczony do przypadków łagodniejszych, gdy zmiany obejmują niewielką powierzchnię ciała zwierzęcia.

W niektórych przypadkach pęcherzycy można zastosować dapson w dawce 1 mg/kg m.c., co 8 godzin lub sulfasalazynę w dawce 10–40 mg/kg m.c. (21).

Ostatnio do leczenia choroby użyto cyklosporyny A. Preparat stosowany był w dawce od 5 do 10 mg/kg m.c. doustnie,

jeden raz dziennie. Początkowa dawka może być podwyższona do 25 mg/kg m.c. i ulegać stopniowej redukcji w miarę ustępowania objawów klinicznych (7). W przypadkach, kiedy zmiany obejmują niewielką powierzchnię ciała, cyklosporyna może być stosowana miejscowo w stężeniu 0,2% (21).

Nowym lekiem używanym w terapii chorób autoimmunologicznych jest mykofenolan mofetylu (kwas mykofenolowy). Jego działanie polega na hamowaniu proliferacji limfocytów i wytwarzania przeciwciał. Lek ten podawany jest w dawce od 22 do 39 mg/kg m.c.

Poleca się również dodatkowe stosowanie u chorych zwierząt witaminy E oraz preparatów zawierających wielonienasycone kwasy tłuszczowe omega-3/omega-6 (22).

Eksperymentalnie stosowane leczenie polegające na dożylnym podawaniu psom dużych dawek immunoglobulin ludzkich. Immunoglobuliny podawano w dawce 1g/kg m.c., dożylnie. Podawanie immunoglobulin można powtarzać w odstępie miesięcznym. Pozytywne efekty stwierdzono u połowy zwierząt leczonych tą metodą (1).

Ponieważ promieniowanie ultrafioletowe może nasilać objawy choroby, należy starać się, by chore zwierzęta nie były ekspozowane na bezpośrednie działanie światła słonecznego. Jeżeli jest to niemożliwe, należy zastosować kremy z filtrem przeciwsłonecznym o numerze powyżej 15 (1).

Leczenie zwykle jest długotrwałe i wynosi od 1,5 do 5 miesięcy. Po tym czasie należy stopniowo dążyć do zmniejszenia dawki stosowanych leków i nawet je całkowicie odstawić.

U kotów dobre rezultaty w leczeniu pęcherzycy liściastej osiągnięto, stosując triamcynolon (w dawce od 0,6 do 2 mg/kg m.c.), który okazał się skuteczniejszy w porównaniu do innych glikokortykosteroidów (prednizon, prednizolon), a nawet połączenia tych glikokortykosteroidów z chlorambucilem lub solami złota (10).

## Pęcherzycza rumieniowata

Choroba ta uważana jest za odmianę pęcherzycy liściastej. Niektórzy autorzy są zdania, że z punktu widzenia klinicznego nie należy tych dwóch chorób traktować oddzielnie. Przyjmuje się, że ta jednostka chorobowa wykazuje cechy pośrednie pomiędzy pęcherzycą liściastą a toczniem rumieniowatym, co widoczne jest na przykład w obrazie histopatologicznym (3). Jest to choroba spotykana bardzo rzadko, dlatego trudno sprecyzować występowanie predyspozycji rasowych lub wiekowych. Niektórzy autorzy wymieniają owczarki niemieckie i owczarki collie jako rasy predysponowane (21).

Krosty, nadżerki oraz strupy charakterystyczne dla choroby zwykle lokalizują

się na twarzy oraz małżowinach usznych zwierzęcia (12). Na płytce nosowej dochodzi do powstawania odbarwień, rumienia oraz nadżerek, a nawet owrzodzeń. Początkowe objawy mogą dotyczyć depigmentacji okolicy nozdrzy. Jedynie wyjątkowo zmiany mogą pojawić się w innych niż głowa okolicach ciała.

Badanie histopatologiczne, podobnie jak w innych chorobach autoimmunologicznych, dostarcza informacji pozwalających postawić rozpoznanie. W obrazie histopatologicznym występują cechy podobne jak w krążkowym toczeniu rumieniowatym i pęcherzycy liściastej. W preparatach widoczne są krosty śródskórkowe (w warstwie ziarnistej) lub podrogowe. Krosty zawierają akantocyty oraz neutrofile i eozynofile (czego brak w przypadkach tocznia). Eozynofile mogą być dominującymi komórkami w około jednej trzeciej przypadków (4). Występuje również zapalenie na granicy skóry właściwej i naskórka, może być widoczne zwyrodnienie wodniczkowe i apoptoza komórek warstwy rozrodczej, jak również utrata pigmentu. Objawy te z kolei nie są zwykle stwierdzone w przypadkach pęcherzycy liściastej, są natomiast typowe dla tocznia (3, 4, 12).

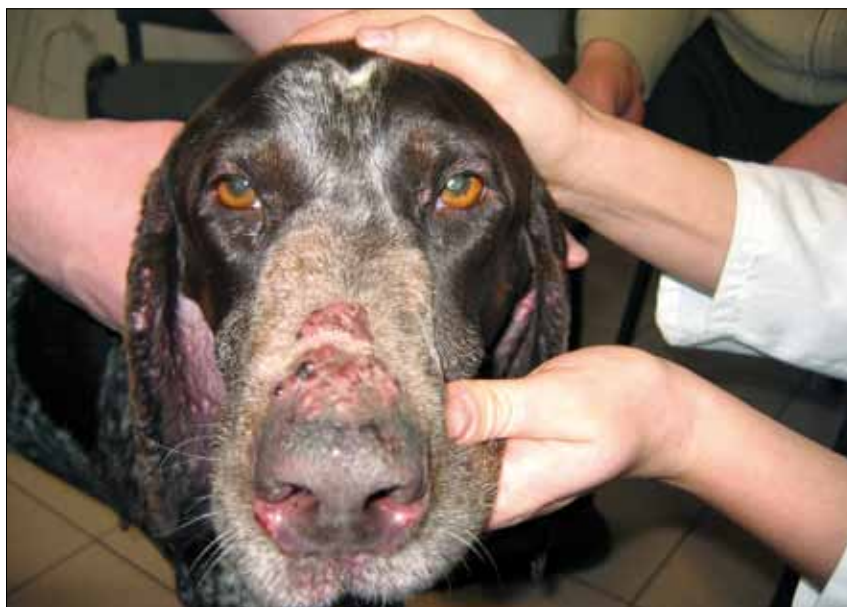Do rozpoznania choroby można zastosować, podobnie jak w pęcherzycy liściastej, immunofluorescencję bezpośrednią. Immunoglobuliny odkładają się w naskórku (jak przy pęcherzycy liściastej) i w błonie podstawnej (jak w przypadku tocznia).

Leczenie choroby zbliżone jest do stosowanego w przypadku pęcherzycy liściastej. Dobre rezultaty można osiągnąć stosując połączenie tetracykliny i amidu kwasu nikotynowego. Preparaty należy stosować w dawce 500 mg każdego leku, co 8 h dla psów o masie ciała >10 kg i 250 mg, co 8 h dla psów o masie ciała <10 kg (21). Takie leczenie jest skuteczne u około 25% chorych zwierząt (1). Po uzyskaniu poprawy częstość stosowania leków można zredukować i podawać je dwa lub jeden raz dziennie.

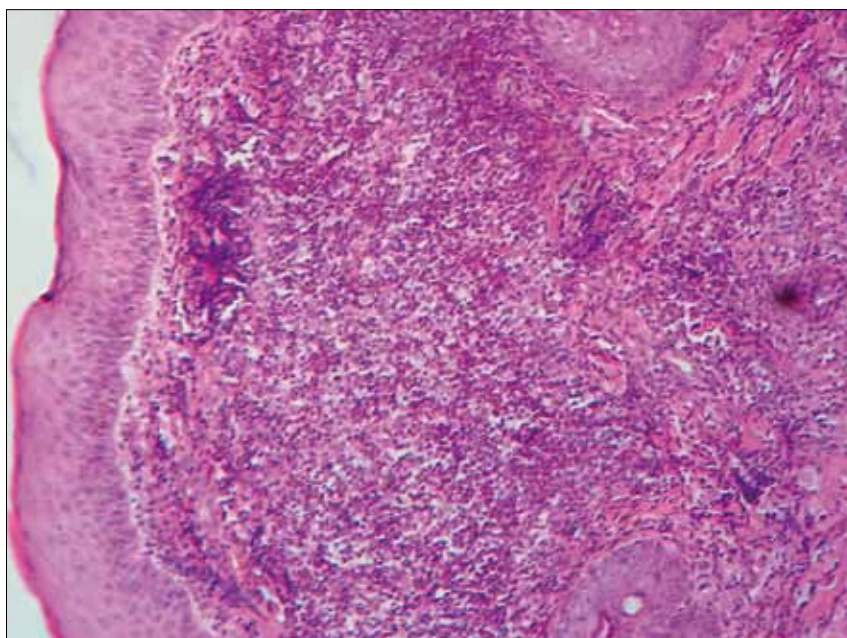
Istnieje możliwość leczenia miejscowego z zastosowaniem kremów zawierających 0,1% takrolimus (12, 21). W niektórych przypadkach można zastosować miejscowo cyklosporynę (23). Lek ten może być skuteczny również przy podawaniu ogólnym w dawce 10–15 mg/kg m.c. (7). Zwierzęta chore nie powinny być narażone na bezpośrednie światło słoneczne, które nasila objawy.

### Pemfigoid błon śluzowych

Jest to bardzo rzadko spotykana choroba autoimmunologiczna. W jej przypadku dochodzi do powstawania autoprzeciwciał skierowanych przeciwko kolagenowi XVII i lamininie 5. Choroba u psów i kotów z reguły występuje u osobników dorosłych, jedynie sporadycznie rozpoznaje się



**Ryc. 2.** Pemfigoid błon śluzowych. Na płytce nosowej widoczne jest odbarwienie oraz rumień i nadżerki. Na grzbiecie nosa widoczne są pęcherze i strupy



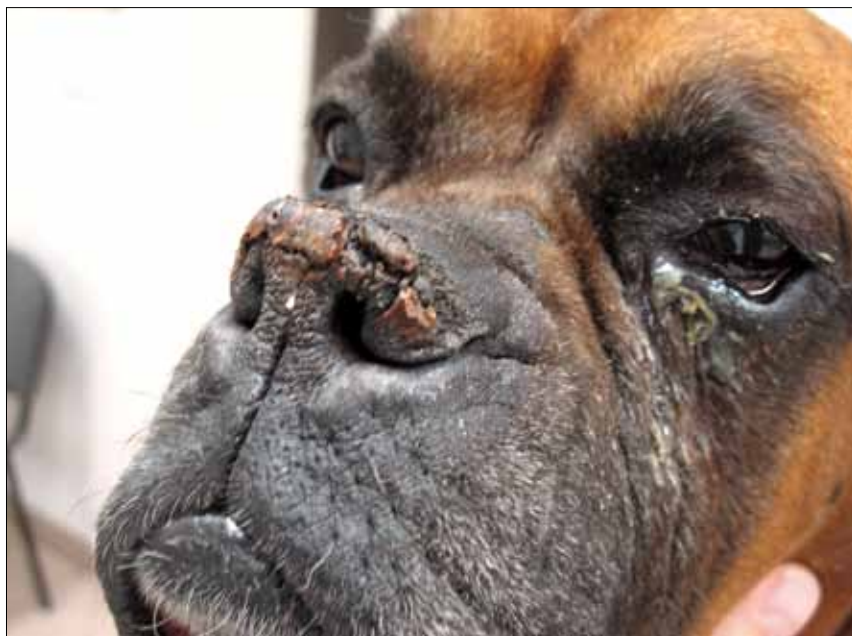**Ryc. 3.** Obraz mikroskopowy preparatu histopatologicznego z przypadku pemfigoidu błon śluzowych. Widoczne zmiany w błonie podstawnej naskórka, rozwarstwienie naskórka i skóry właściwej oraz obfity naciek komórkowy złożony z granulocytów obojętnochłonnych, granulocytów kwasochłonnych i komórek jednojądrzastych; naskórek wykazuje cechy gąbczastości

ją w wieku poniżej roku życia. Nie stwierdzono predylekcji związanej z płcią, najczęściej natomiast rozpoznawano ją u owczarków niemieckich (3, 24). Choroba może rozwijać się po zastosowaniu ogólnym niektórych leków. Przykładowo opisywano przypadki choroby po zastosowaniu penicyliny, cefalosporyn, sulfonamidów, niesteroidowych leków przeciwzapalnych, enalaprilu lub miejscowej aplikacji keto profenu (25, 26).

Wykwity powstające u chorych zwierząt to pęcherzyki, nadżerki oraz wrzody na błonach śluzowych (ryc. 2). U niektórych psów mogą pojawiać się plamki

bielacze w okolicy oczodołu (3). Zmiany występują na błonie śluzowej jamy ustnej, wargach, okolicy nosa i w okolicy oczodołu, na małżowinach usznych, odbycie i narządach płciowych (3, 27).

W badaniu histopatologicznym można stwierdzić powstawanie pęcherzyków poniżej warstwy rozrodczej naskórka, a naciek komórkowy jest z reguły bardzo nieznaczny; naskórek jest prawidłowy (3, 24). W powierzchniowych warstwach skóry właściwej może być obecny naciek złożony z granulocytów obojętnochłonnych, eozynofili, limfocytów i komórek plazmatycznych (ryc. 3; 3, 27).



Ryc. 4. Hiperkeratoza płytki nosowej. Widoczny przerost naskórka i gromadzenie keratyny

Chorobę można rozpoznać również, podobnie jak inne choroby pęcherzowe, za pomocą immunofluorescencji.

Leczenie jest zbliżone do stosowanego w leczeniu innych chorób autoimmunologicznych skóry. Często wystarczające jest stosowanie tetracykliny z amidem kwasu nikotynowego (w dawkach podanych poprzednio). W przypadkach opornych stosuje się glikokortykosteroidy (np. acetonid triamcynolonu w dawce 0,4 mg/kg m.c.) lub leki immunosupresyjne (azatiopryna w dawce 2,5 mg/kg m.c.; 24, 27).

### Rodzinna (wrodzona) parakeratoza płytki nosowej

Choroba ta jest idiopatyczna i stanowi pewną osobliwość rasową labrador retrieverów, ponieważ występuje jedynie u psów tej rasy lub ewentualnie u ich mieszańców. Choroba ma podłoże genetyczne, co znalazło odzwierciedlenie w jej nazwie. Ponieważ rodzice chorych psów najczęściej nie wykazują objawów klinicznych, przypuszcza się, że choroba dziedziczona jest jako cecha autosomalna recesywna (1, 28, 29, 30). Problem dotyczy zarówno samców, jak i samic. Najczęściej rozwija się u młodych zwierząt w wieku od 6 do 12 miesięcy, a jedynie niekiedy u zwierząt starszych, około 2-letnich (1, 28). Typową lokalizacją zmian jest grzbietowa część płytki nosowej i tam są one najsilniej wyrażone. Wyjątkowo może dochodzić do powstawania łusek i strupów poza płytką nosową – na grzbiecie nosa oraz na opuszkach palcowych (hiperkeratoza; 29). Na płytce nosowej dochodzi do nadmiernej rogowacenia naskórka. Skóra staje się sucha i spękana, gromadzi się w tam keratyna o barwie brązowej lub szarej. Niekiedy powstają

szczeliny, strupy i owrzodzenia. W takich przypadkach mogą pojawiać się wtórne zakażenia bakteryjne (3). W odróżnieniu od chorób autoimmunologicznych, w których promieniowanie UV często nasila objawy choroby, nie stwierdzono, by ekspozycja na światło słoneczne prowadziła do zaostrzenia się zmian (29). U niektórych psów dochodzi ponadto do odbarwienia płytki nosowej (29). W miejscach gdzie pojawiają się objawy choroby, zwierzęta nie odczuwają bolesności i świądu. Obserwowano, że do odbarwienia dochodzi przed pojawieniem się innych objawów klinicznych (30). Poza wymienionymi zmianami związanymi ze skórą, u chorych psów zwykle nie występują żadne nieprawidłowości (1, 29). W okresie zimowym objawy mogą ulegać zaostrzeniu.

Choroba może być rozpoznana po wykonaniu badania histopatologicznego, w którego obrazie stwierdza się typowe dla niej cechy. Ponieważ miejsce pobrania biopsji stanowi stosunkowo niewielki obszar, biopsję należy wykonać, stosując trepan biopsyjny o średnicy 4 mm. Materiał pobiera się z grzbietowej części płytki nosowej, gdzie zmiany są zwykle najbardziej wyrażone. W preparatach stwierdzana jest parakeratyczna hiperkeratoza, egzocytoza neutrofilów i limfocytów oraz gromadzenie się surowicy (tzw. jeziora surowicy) w powierzchniowych warstwach naskórka, co jest najbardziej typowe (30, 31). Może również występować zapalenie na granicy naskórka i skóry właściwej z naciekiem złożonym z komórek plazmatycznych i limfocytów oraz utrata pigmentu (1, 29). Keratynocyty mogą wykazywać zwyrodnienie wodniczkowe, w postaci licznych wakuol (29, 31). W przypadku gdy zmiany obejmują również grzbiet nosa

(poza płytką nosową), w badaniu histopatologicznym stwierdza się podobne cechy, natomiast gdy wykonane zostanie badanie histopatologiczne ze zmienionych opuszek palcowych można stwierdzić jedynie parakeratozę. Badania przy zastosowaniu mikroskopu elektronowego wykazały, że u chorych zwierząt dochodzi do zaburzeń w rogowaceniu: występuje zatrzymanie chromatyny jądrowej, brak ciałek lamelarnych (są to obecne w warstwie rogowej struktury zawierające lipidy) i występuje obrzęk komórek (29).

Nie opracowano leczenia przyczynowego choroby. Podawanie preparatów cynkowych i antybiotyków nie przynosi poprawy. Bezskutecznie próbowano również zastosować metioninę, witaminę A oraz tretinoinę i wielonienasycone kwasy tłuszczowe (29, 30). Stosowanie syntetycznych retinoidów obejmowało jedynie pojedyncze przypadki, nie można więc w pełni wykluczyć ich skuteczności u niektórych osobników. Pewien pozytywny efekt można osiągnąć stosując leczenie miejscowe. Najskuteczniejsze jest używanie 50–60% glikolu propylenowego w roztworze wodnym, stosowanego 2–3 razy dziennie (30). Również miejscowe stosowanie witaminy E oraz wazeliny żółtej może przynieść poprawę u niektórych zwierząt (28, 29, 30). Niewykluczone, że podawanie witaminy D<sub>3</sub> może przynieść poprawę u niektórych chorych zwierząt, co związane jest z jej hamującym wpływem na dojrzewanie keratynocytów. Może być ona stosowana miejscowo lub doustnie. Ponieważ ma ona silny wpływ na metabolizm wapnia, w czasie jej stosowania należy monitorować jej stężenie, a także poziom parathormonu i fosforu. Stosowanie ogólne glikokortykosteroidów (prednizolon w dawce 2 mg/kg m.c. *per os*) jest skuteczne w niektórych przypadkach (30). Niestety, zaprzestanie leczenia prowadzi w krótkim czasie do nawrotów.

### Hiperkeratoza płytki nosowej i opuszek kończyn

Choroba ta, podobnie jak opisana powyżej rodzinna parakeratoza płytki nosowej, ma charakter idiopatyczny. Jest zaburzeniem rogowacenia dotyczącym płytki nosowej i opuszek palcowych. Zwykle dotyka zwierzęta w starszym wieku, co odróżnia ją od rodzinnej parakeratozy nosa labrador retrieverów. Choroba dotyczy głównie psów. U kotów jest bardzo rzadka.

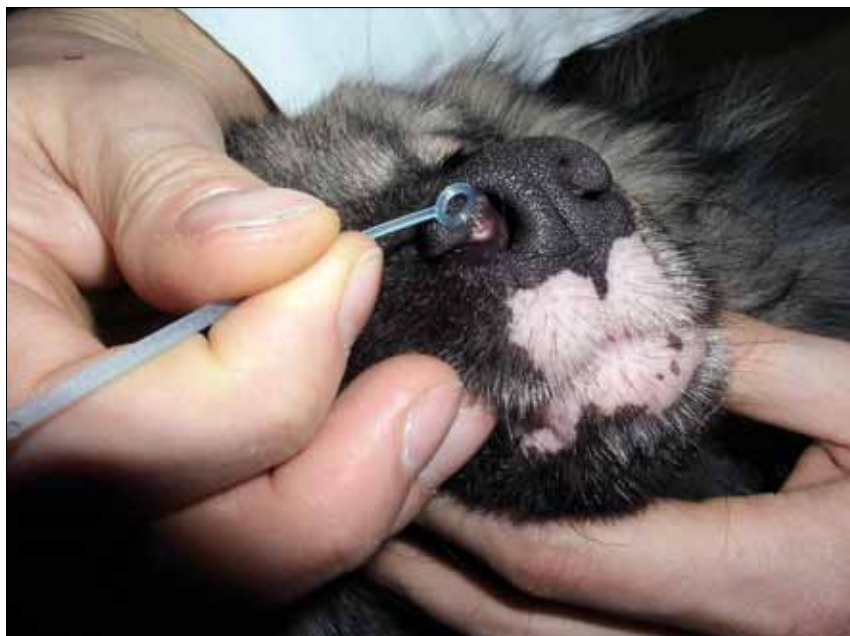Zmiany dotyczą płytki nosowej lub opuszek palcowych, mogą też występować równocześnie w tych okolicach. Płytkę nosową staje się sucha, dochodzi do jej przerostu (ryc. 4). Gromadzi się w niej suchy materiał złożony z keratyny. Zmiany te są najbardziej zaznaczone w części grzbietowej (1). W przypadku gdy nie dochodzi

do powikłań, nie są widoczne objawy zapalenia. Mogą one jednak z czasem się pojawiać w związku z obecnością szczelin. Zmiany dotyczące opuszek kończyn dotyczą całej powierzchni opuszek, najbardziej widoczne są na ich krawędziach, zwykle najbardziej dotknięte są opuszki śródreżca i śródstopia (1). Poza wymienionymi okolicami nie stwierdza się zmian na skórze, nie występują również inne objawy. Choroba częściej występuje u niektórych ras, takich jak cocker spaniel, beagle i basset (3). W przypadku kotów częściej pojawia się u kotów bengalskich.

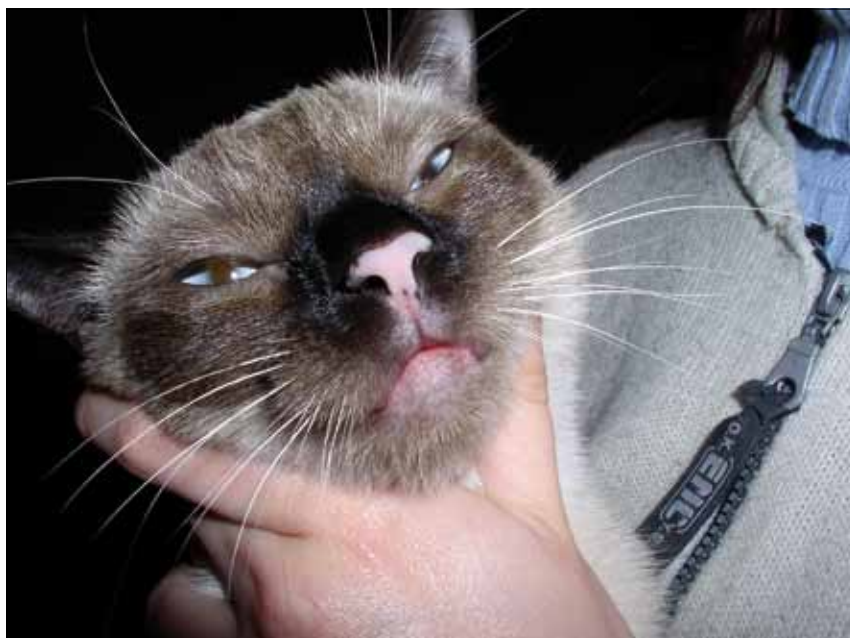Chorobę można potwierdzić, wykonując badanie histopatologiczne. W związku z koniecznością pobrania materiału bezpośrednio z płytki nosowej wskazane jest zastosowanie trepana o średnicy 4 mm. W preparacie stwierdzana jest ortokeratyczna lub parakeratyczna hiperkeratoza (1). Występuje też przerost naskórka. W przypadkach powikłanych obserwuje się nacieki złożone głównie z granulocytów obojętnochłonnych, ponadto mogą występować limfocyty, makrofagi i komórki plazmatyczne. Widoczna może być utrata pigmentu (3).

### Bielactwo (*vitiligo*)

Choroba ta, podobnie jak dwie opisane poprzednio jednostki chorobowe, uważana jest za mającą podłoże genetyczne. Jej przypadki rozpoznawane były u takich ras psów, jak: owczarki niemieckie, owczarki belgijskie terwuren, nowofundlandy, owczarki collie, rottweilery, doberman, sznauclery olbrzymie, owczarki staroangielskie, jamniki i pinczery (1, 3, 4, 31). Stwierdzano ją również u kotów, a opisywane przypadki dotyczyły kotów syjamskich (1, 33, 34, 35). Patogeneza choroby nie jest w pełni wyjaśniona, istnieje kilka teorii tłumaczących mechanizm jej rozwoju. Przypuszcza się, że choroba może mieć podłoże autoimmunologiczne i w takich przypadkach dochodzi do powstawania przeciwciał przeciwko melanocytom (36). Tego typu mechanizm autoimmunologiczny najbardziej prawdopodobny jest w przypadku owczarków belgijskich terwuren, ponieważ u tej rasy stwierdzono występowanie takich przeciwciał (32, 37). Kolejną teorią jest ta, że choroba ma podłoże autotoksyczne i wynika z tego, że melanocyty są bardziej wrażliwe na prekursor melaniny – dopachrom (1). Sugeruje się również, że choroba może mieć podłoże neurogenne i związana jest z uszkodzeniem nerwów lub też, że za jej rozwój są odpowiedzialne zakażenia wirusowe. W przypadku kotów uważa się, że dziedziczenie choroby ma charakter wielogenowy i związane jest z autosomalnym genem dominującym (33). Istnieje ją również przypuszczenia, że podłożem



Ryc. 5. Bielactwo u psa. Odbarwienie nozdrzy oraz skóry poniżej płytki nosowej



Ryc. 6. Bielactwo u kota. Odbarwienie płytki nosowej

choroby mogą być zaburzenia neurochemiczne, które prowadzą do hamowania procesu melanogenezy (33).

Objawy kliniczne to postępujące odbarwienie dotyczące skóry i włosów (ryc. 5, 6). U psów najczęściej odbarwieniu ulegają: płytka nosowa, wargi, policzki i skóra twarzy oraz opuszki palcowe. U kotów odbarwieniu ulega również skóra moszny, okolicy odbytu i błona śluzowa jamy ustnej. Zarówno u psów, jak i kotów nie stwierdza się żadnych innych objawów (1, 3). U obydwu tych gatunków może okresowo dochodzić do spontanicznej repigmentacji odbarwionych okolic.

Rozpoznanie, poza typowymi objawami klinicznymi i informacjami z wywiadu świadczącymi o rodzinnym występowaniu

problemu, opiera się na badaniu histopatologicznym, w którym można zaobserwować utratę melaniny oraz nacieki limfocytarne na granicy skóry właściwej i naskórka.

Brak opracowanego leczenia. W przypadkach, w których wykazano nacieki limfocytarne poprawę może przynieść leczenie immunosupresyjne, podobne jak w poprzednio opisanych chorobach autoimmunologicznych.

### Idiopatyczne odbarwienie płytki nosowej

Opisywane jest ono w piśmiennictwie pod nazwami: śnieżny lub zimowy nos. Przyczyny choroby nie są poznane. Możliwe, że chorobę należy traktować jako odmianę



Ryc. 7. Idiopatyczne odbarwienie płytki nosowej u labradora. Widoczna zmiana barwy na kolor brązowy

bielactwa. W przypadku gdy utrata barwnika nie jest całkowita, można mówić o hipopigmentacji płytki nosowej. Choroba rozpoznawana jest częściej u pewnych ras, jak labrador i golden retriever, syberian husky, samojed, owczarek niemiecki, pudel, doberman, owczarek afgański, seter irlandzki i pointer (1). Choroba ma charakter postępujący, początkowo widoczna jest zmiana barwy płytki nosowej na brązową (ryc. 7), a następnie białą. Odbarwienie ma zwykle charakter sezonowy – do utraty pigmentu dochodzi w miesiącach zimowych, natomiast w okresie letnim nos staje się ciemniejszy. Płytką nosową nie jest jedyną okolicą ciała, gdzie mogą pojawiać się objawy. Może również dochodzić do utraty pigmentu na wargach, opuszkach palców i powiekach. Odbarwieniu mogą ulegać też pazury, a nawet włosy. Do tej pory brak opracowanego leczenia. Choroba ma jedynie charakter defektu kosmetycznego.

## Piśmiennictwo

- Scott D. W., Miller W. H., Griffin C. E.: *Small Animal Dermatology*. 6<sup>th</sup> ed., W. B Saunders Company, Philadelphia 2001.
- Iwasaki T.: A canine case of discoid lupus erythematosus with circulating autoantibody. *J. Vet. Med. Sci.* 1995, **57**, 1097.
- Gross T. L., Ihrke P. J., Walder E. J., Affolter V. K.: *Skin Disease of Dog and Cat. Clinical and Histopathologic Diagnosis*. 2<sup>nd</sup> ed. Blackwell Science. 2005.
- Yager J.A., Wilcock B.P.: *Color Atlas and Text of Surgical Pathology of the Dog and Cat*. Mosby. 1994.
- Wiemelt S. P., Goldschmidt M. H., Greek J. S., Jeffers J. G., Wiemelt A. P., Mauldin E. A.: A retrospective study comparing the histopathological features and response to treatment in two canine nasal dermatoses, DLE and MCP. *Vet. Dermatol.* 2004, **15**, 341-348.
- Griffies J. D., Mendelsohn C. L., Rosenkrantz W. S., Mona M. B., Rusty J., Griffin C. E.: Topical 0.1% tacrolimus for the treatment of discoid lupus erythematosus and pemphigus erythematosus in dogs. *J. Am. Anim. Hosp. Assoc.* 2004, **40**, 29-41.
- Robson D. C., Burton G. G.: Review cyclosporin: applications in small animal dermatology. *Vet. Dermatol.* 2003, **14**, 1-9.
- Bryden S. L., White S. D., Dunston S. M., Burrows A. K., Olivry T.: Clinical, histopathological and immunological characteristics of exfoliative cutaneous lupus erythematosus in 25 German short-haired pointers. *Vet. Dermatol.* 2005, **16**, 239-252.
- Mauldin E. A., Morris D. O., Brown D. C., Casal M. L.: Exfoliative cutaneous lupus erythematosus in German shorthaired pointer dogs: disease development, progression and evaluation of three immunomodulatory drugs (cyclosporin, hydroxychloroquine, and adalimumab) in a controlled environment. *Vet. Dermatol.* 2010 przyjęto do druku.
- Preziosi D. E., Goldschmidt M. H., Greek J.S., Jeffers J. G., Shanley K. S., Drobatz K., Mauldin E. A.: Feline pemphigus foliaceus: a retrospective analysis of 57 cases. *Vet. Dermatol.* 2003, **14**, 313-321.
- Hogan R. M., Dunston S. M., Alhaidari Z., Messinger L., Rivierre C., Olivry T.: Immunofluorescent determination of the isotype of serum antikeratinocyte autoantibodies in dogs with pemphigus foliaceus. *Vet. Dermatol.* 2003, **13**, 228-234.
- Olivry T.: A review of autoimmune skin diseases in domestic animals: I – Superficial pemphigus. *Vet. Dermatol.* 2007, **17**, 291-305.
- Guaguere E., Degorce-rubiales E.: Drug-induced erythema multiforme or drug-induced pemphigus foliaceus: a case report. *Vet. Dermatol.* 2004, **15** (Suppl. 1), 57.
- White S. D., Carlotti D. N., Pin D., Bonenberger T., Ihrke P. J., Monet E., Nishifuji K., Iwasaki T., Papich M. G.: Putative drug-related pemphigus foliaceus in four dogs. *Vet. Dermatol.* 2002, **13**, 195-202.
- Olivry T., Chan L. S.: Autoimmune blistering in domestic animals. *Clin. Dermatol.* 2001, **9**, 750-776.
- Mueller R. S., Krebs I., Power H. T., Fieseler K. V.: Pemphigus foliaceus in 97 dogs. *Vet. Dermatol.* 2004, **15** (Suppl. 1), 26.
- Głowacki K.: Choroby pazurów i wału skórno pazura psów i kotów. *Medycyna Wet.* 1999, **55**, 658-661.
- Guaguere E., Degorce-Rubiales E.: Pemphigus foliaceus confined to the nails in a Hungarian short-haired pointer. *Vet. Dermatol.* 2004, **15** (Suppl. 1), 56.
- Pérez J., Arce C., Moreno A.: Comparison of three monoclonal and three polyclonal antibodies in the immunohistochemical diagnosis of canine autoimmune skin diseases. *Vet. Dermatol.* 2002, **13**, 231-236.
- Iwasaki T., Shimizu M., Obata H., Isaji M., Yanai T., Kitagawa H., Sasaki Y.: Detection of canine pemphigus foliaceus autoantigen by immunoblotting. *Vet. Immunol. Immunopath.* 1997, **59**, 1-10.
- Rosenkrantz W.S.: Pemphigus: current therapy. *Vet. Dermatol.* 2004, **15**, 90-98.
- Olivry T., Bergvall K. E., Atlee B. A.: Prolonged remission after immunosuppressive therapy in six dogs with pemphigus foliaceus. *Vet. Dermatol.* 2004, **15**, 245-252.
- Turek M. M.: Cutaneous paraneoplastic syndromes in dogs and cats: a review of the literature. *Vet. Dermatol.* 2003, **14**, 279-296.
- Olivry T., Jackson H. A.: Diagnosing new autoimmune blistering skin diseases of dogs and cats. *Clin. Techn. Small Anim. Pract.* 2001, **16**, 225-229.
- Czechowicz R., Reid C., Warren L., Weichtman W., Whitehead F.: Bullous pemphigoid induced by cephalixin. *Austr. J. Dermatol.* 2001, **42**, 132-135.
- Olivry T., Chan L.S.: Spontaneous animal models of autoimmune blistering dermatoses. *Clin. Dermatol.* 2001, **19**, 750-60.
- Wilkolek P., Szczepanik M., Śmiech A.: Pemphigoid blon śluzowych u psa, analiza przypadku klinicznego. *Wet. Prakt.* 2008, **6**, 56-58.
- Moriello K.A.: *Small Animal Dermatology*. Manson Publishing Ltd.
- Page N., Paradis M., Lapointe J.-M., Dunstan R.W.: Hereditary nasal parakeratosis in Labrador Retrievers. *Vet. Dermatol.* 2003, **14**, 103-110.
- Peters J., Scott D.W., Erb H.N., Miller W. H.: Hereditary nasal parakeratosis in Labrador retrievers: 11 new cases and retrospective study on the presence of accumulations of serum (serum lakes) in the epidermis of parakeratotic dermatoses and inflamed nasal plana of dogs. *Vet. Dermatol.* 2003, **14**, 197-203.
- Senter D.A., Scott D.W., Miller W.H., Erb H.N.: Intracorneal vacuoles in skin diseases with parakeratotic hyperkeratosis in the dog: a retrospective light-microscopy study of 111 cases (1973-2000). *Vet. Dermatol.* 2002, **13**, 45-49.
- Locke P.H., Harvey R.G., Mason L.S.: *Manual of Small Animal Dermatology*. BSA, 1993.
- Guaguere E., Prelaud P.: *A Practical Guide to Feline Dermatology*. Merial, 1999.
- Otsuka M., Sonoda M.C., Larson C.E., Michalany N.S.: Canine and feline vitiligo in San Paulo (Brazil) clinical and epidemiological features. *Vet. Dermatol.* 2004, **15**, (Suppl. 1), 53.
- Peterson S.: *Skin Diseases of the Cat*. Blackwell Science, 2000.
- Naughton G.K., Mahaffey M., Bystry J.C.: Antibodies to surface antigens of pigmented cells in animals with vitiligo. *Proc. Soc. Exp. Biol. Med.* 1986, **181**, 423-426.
- Moriello K., Masom I.: *Handbook of Small Animal Dermatology*. Elsevier Science, 1995.

Dr Marcin Szczepanik, Zakład Diagnostyki Klinicznej i Dermatologii Weterynaryjnej, Wydział Medycyny Weterynaryjnej, Uniwersytet Przyrodniczy, ul. Głęboka 30, 20-612 Lublin