

## New prospects for the treatment of conjunctivitis and dacryocystitis in rabbits

Kołodziejska-Sawerska A., Department of Clinical Diagnostics, Faculty of Veterinary Medicine, University of Warmia and Mazury in Olsztyn

In this paper the frequently occurring ocular disease in rabbits is presented. Conjunctivitis and dacryocystitis is common in rabbits, causing significant frustration among veterinarians. Both disorders are of multifactorial origin. Factors that predispose rabbits to conjunctivitis and dacryocystitis include bacterial and viral infections, mechanical or chemical irritation, abnormalities of eyelid position or dental diseases causing problems with lacrimal outflow. Suggested treatment in both disorders includes topical and systemic antibiotic therapy, lacrimal lavage and management of dental diseases. If these standard methods fail to bring about the desired effect, recommended treatment involves the use of agents directly interfering with the inflammatory reaction within the eyeballs, such as immunomodulators applied either systemically ( $\beta$ -glucans), or topically (interferon omega).

**Keywords:** conjunctivitis, dacryocystitis, treatment, rabbit

### Zapalenie spojówek (conjunctivitis) u królików

#### Przyczyny

Nieodpowiednie warunki środowiskowe, zakażenia bakteryjne i choroby zębów stanowią najczęstsze przyczyny zapalenia spojówek u królików (1). Drażnienie mechaniczne przez siano, ziolo, suchą karmę czy ściółkę predysponuje do rozwoju tej jednostki chorobowej (2). Należy unikać podawania siana oraz suszonych ziół w pojemnikach wiszących nad głową królika (metalowe kule i paśniki), ponieważ sprzyja to dostawaniu się do oczu zanieczyszczeń i zapaleniu spojówek (1). Nieodpowiednie podłoże ze słomy lub trocin może stwarzać podobne zagrożenia. Jeśli klatka królika nie jest regularnie czyszczona, dochodzi do nagromadzenia się amoniaku i jego pochodnych, które obniżają jakość powietrza oraz wywołują drażnienie chemiczne i zapalenie spojówek (1, 3). Należy również unikać nadmiernego

## Nowe perspektywy leczenia zapalenia spojówek i woreczka łzowego u królików

Anna Kołodziejska-Sawerska

z Katedry Diagnostyki Klinicznej Wydziału Medycyny Weterynaryjnej w Olsztynie

drażnienia chemicznego spojówek środkami czystościowymi, używanymi do sprzątania klatek i pomieszczeń, w których przebywają zwierzęta. Przyczyną choroby mogą być również nieprawidłowości w budowie powiek; najczęściej jest to podwinięcie powieki – *entropium* (2, 3). Według obserwacji własnych autorki choroby zębów powodujące zaburzenia w odpływie łez są najczęstszą przyczyną zapalenia spojówek u królików.

Flora worka spojówkowego u królików jest reprezentowana przez liczne gatunki bakterii: *Bacillus subtilis*, *Staphylococcus aureus*, *Pseudomonas* spp., *Bordetella* spp., *Pasteurella* spp., które są bakteriami oportunistycznymi i w sprzyjających warunkach łatwo ulegają namnożeniu (2, 3, 4, 5). *Pasteurella* spp. jest najczęstszą przyczyną pierwotnego zakażenia bakteryjnego u królików prowadzącego do zapalenia spojówek, tworzenia się ropni, zapalenia woreczka łzowego i zakażenia układu oddechowego (5). Często również izolowany jest *Staphylococcus* spp. i sporadycznie *Haemophilus* spp. (1). Według innych doniesień z worków spojówkowych izolowany jest najczęściej *Staphylococcus* spp., znacznie rzadziej *Pasteurella* spp. (2). Z obserwacji własnych wynika, że choroba ta ma z reguły podłoże bakteryjne powodowane przez *Pasteurella multocida* oraz *Staphylococcus intermedius*. Obraz kliniczny choroby nie jest typowy, dlatego zawsze wskazane jest wykonanie badania bakteriologicznego z antybiogramem wymazu z worka spojówkowego (1). Przyczyną choroby może być także zakażenie wirusowe (myksomatoza wywołana przez *Leporipoxvirus* z rodziny pokswirusów). Istnieje kilka szczepów wirusa myksomatozy, a każdy z nich wywołuje inny obraz kliniczny. Patognomiczny dla myksomatozy jest nasilony obrzęk powiek,

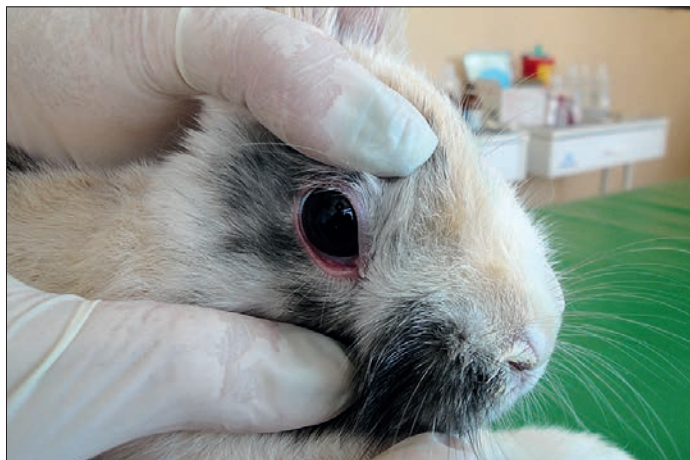ale na początku choroby może pojawić się tylko zapalenie spojówek (1, 2, 6, 7, 8).

#### Objawy kliniczne

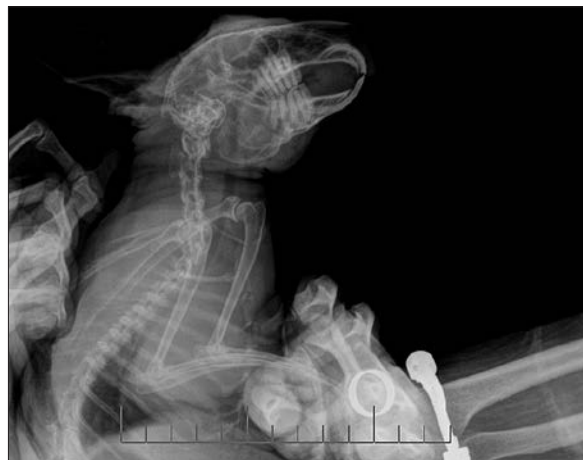Według danych z wywiadu u chorych królików pojawia się zaczerwienienie i obrzęk spojówek, bolesność oraz obfity wypływ (1). Choroba rozwija się u królików w każdym wieku i każdej rasy, a objawy występują jedno- lub obustronnie (1). Jeżeli właściciel posiada kilka królików, to u nich również mogą wystąpić zmiany chorobowe. Często w wywiadzie pojawiają się istotne informacje związane z wystąpieniem zapalenia spojówek: zmiana środowiska, sposobu żywienia czy wybiegu, brak szczepień, wprowadzenie do domu innego królika. U niektórych zwierząt już wcześniej mogły występować objawy zakażenia spojówek lub układu oddechowego. Stan ogólny zwierzęcia jest przeważnie dobry, chociaż czasem może wykazywać mniejszy apetyt i pragnienie, wpływ z nosa oraz charczący oddech (1).

Objawy choroby pojawiają się nagle i obejmują jedno oko. W krótkim okresie zmiany rozwijają się również w drugim oku (1). Wyniki badania klinicznego mogą być zróżnicowane. U wielu pacjentów nie występują żadne objawy chorobowe, w innych przypadkach można stwierdzić objawy ze strony układu oddechowego: surowiczy, śluzowy lub ropny wypływ z nosa, przyspieszenie oddechów oraz wzrost wysiłku oddechowego (1, 3). Czasami króliki trafiają do gabinetu z powodu zmniejszenia apetytu i spadku masy ciała (1).

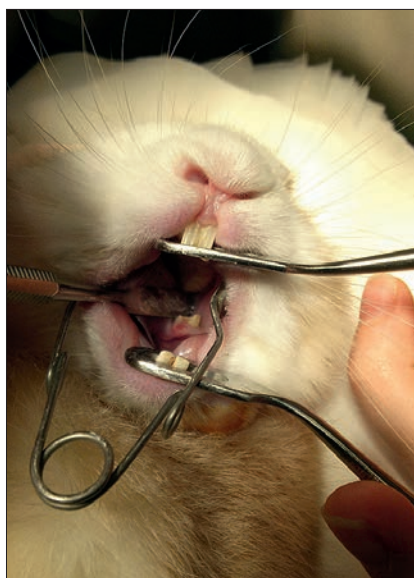
Badanie okulistyczne wykazuje jednostronne lub obustronne przekrwienie, obrzęk spojówek oraz łzawienie (1, 2, 3). Silne przekrwienie spojówki obejmuje część powiekową i gałkową (ryc. 1, 2, 3, 4, 5, 6).



**Ryc. 1.** Wczesne stadium zapalenia spojówek u królika. Badanie okulistyczne wykazuje zaczerwienienie spojówek



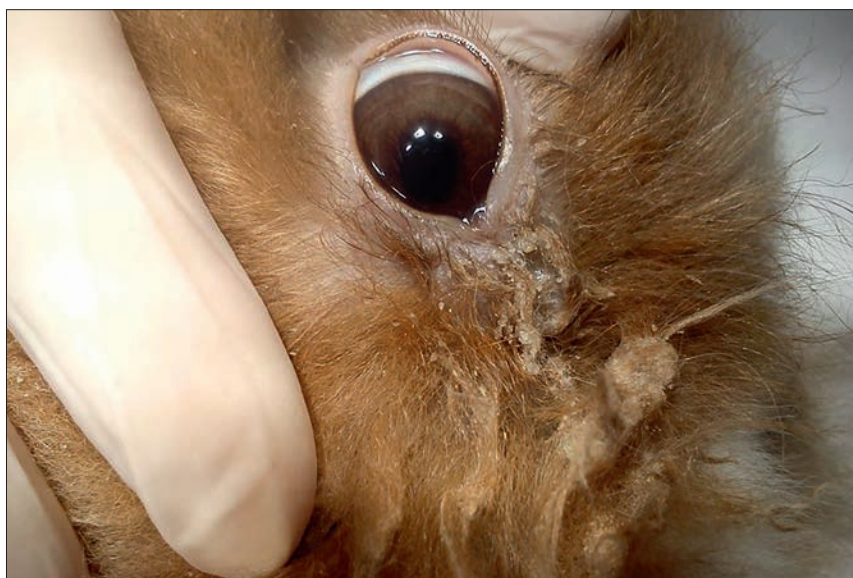**Ryc. 2.** Boczna projekcja czaszki dorosłej samicy królika miniaturowego. U zwierzęcia występował izotop



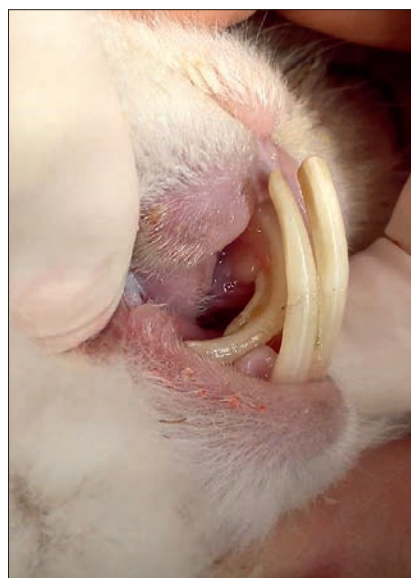**Ryc. 3.** Badanie stomatologiczne królika z obfitym ropnym wypływem z oka. Widoczne są ostre krawędzie zębów przedtrzonowych



**Ryc. 4.** Zapalenie spojówek z izotokiem i zabrudzeniem włosów w okolicy oka u królika



**Ryc. 5.** Nieustanna produkcja wydzieliny prowadzi do maceracji skóry w okolicy gałki ocznej oraz powstania zmian skórnych z utratą włosów



**Ryc. 6.** Wydłużone korzenie górnych pierwszych zębów siecznych uciskają na przewód nosowo-łzowy i powodują upośledzenie przepływu łez

Czasami spojówka ulega tak znacznemu obrzękowi, że trudno jest obejrzeć gałkę oczną (1). Zapaleniu spojówek może towarzyszyć ból i skurcz spastyczny powiek (2). Zdarza się, że skurczowi powiek może towarzyszyć nasilony obrzęk oraz przekrwienie powiek. Prawie zawsze obecny jest wypływ z oczu o różnym charakterze. Początkowo jest on surowiczy, potem zmienia charakter na śluzowo-ropny, staje się bardziej gęsty i ciągliwy, przylepia się do powiek i skóry w przyśrodkowym kącie oka, powodując macerację skóry w okolicy gałki ocznej. Wypływ z oczu może prowadzić również do pojawienia się zmian grudkowych, strupów i wyłysień w donosowych kątach oka (1, 2, 3).

## Diagnostyka i leczenie

W diagnostyce zapalenia spojówki należy wziąć pod uwagę badanie okulistyczne, stomatologiczne oraz radiologiczne czaszki (1, 2). W badaniu okulistycznym należy zwrócić uwagę, czy w oku nie znajduje się ciało obce – fragment siana, słomy, suszonych ziół lub trocin, które często gromadzą się w sklepieniu spojówki lub za trzecią powieką (1). Badanie w przypadku bolesności oka i silnego obrzęku spojówki może być nieprzyjemne dla pacjenta, dlatego należy wprowadzić do oka krople z lekiem miejscowo znieczulającym. Następnie oko przepłukuje się sterylnym roztworem soli fizjologicznej za pomocą 2 ml lub 5 ml strzykawki połączonej z kaniulą nosowo-łzową (1). Z obserwacji własnych wynika, że w przypadku braku odpowiedniej kaniuli do przepłukania oka nadaje się również kaniula dożylna obwodowa o średnicy 0,6–0,7 mm. Trzecią powiekę chwytą się prostymi kleszczykami do tęczówki Graefe z ząbkami, które nie powodują uszkodzenia spojówki. Konieczne jest sprawdzenie, czy pod trzecią powieką nie zalega ciało obce (1). Podczas badania okulistycznego należy sprawdzić, czy nie występuje *entropium*, które może być przyczyną wtórnego przekrwienia spojówki zwłaszcza u młodych królików (2, 5). Zawsze powinno się wykonać badanie oka z fluoresceiną,

**Tabela 1.** Rozpoznanie różnicowe zapalenia spojówek u królików

Zapalenie spojówek pourazowe
Zapalenie spojówek zakaźne
Zapalenie woreczka łzowego
Owrodzenie rogówki
Entropium
Przerost spojówki
Zanik tłuszczu pozagałkowego
Choroby wewnętrzzgałkowe (zapalenie błony naczyniowej, jaskra)
Choroba zagałkowa

aby upewnić się, czy nie doszło do owrodzenia rogówki. Czasami u królików może występować suche zapalenie rogówki i spojówki, dlatego warto wykonać test Schirmmera, w przypadku gdy rogówka utraciła połysk lub pacjent nie reaguje na zastosowane leczenie (1). Jednym z podstawowych rozpoznawczych różnicowych w zapaleniu spojówki u królików jest zapalenie woreczka łzowego, dlatego należy przepłukać przewody nosowo-łzowe (tab. 1). Dzięki takiemu postępowaniu możliwe będzie odróżnienie zapalenia spojówki od zmian obejmujących przewód nosowo-łzowy oraz opróżnienie wydzieliny gromadzącej się w oku, która blokuje ujście przewodów (1).

Leczenie opiera się na podawaniu antybiotyków w postaci kropli lub maści podawanych do worka spojówkowego (1, 2, 3, 5). Wykorzystywane są antybiotyki o szerokim spektrum działania – aminoglikozydy (gentamycyna, tobramycyna) w połączeniu w lekami przeciwwzapalnymi (2). Według innych doniesień w większości przypadków skuteczne są wyłącznie krople lub maści z antybiotykiem o szerokim spektrum działania (gentamycyna, kwas fusydowy) bez udziału komponenty przeciwwzapalnej (1). Z obserwacji własnych wynika, że w trudniej leczących się zapaleniach spojówek zastosowanie znajdujące ofloksacyna. Krople mają przewagę nad maścią, ponieważ nie prowadzą do sklepania się powiek i gromadzenia się zanieczyszczeń, ale wymagają częstszego stosowania (nawet 6 razy w ciągu 24 godzin) (1). Przed zastosowaniem antybiotykoterapii należy wykonać wymaz z worka spojówkowego w celu ustalenia rodzaju patogenu oraz leczenia (1, 2, 3, 5). Czasami wymagane jest ogólne podawanie enrofloksacyny w dawce 5–10 mg/kg m.c., podskórnie, 1–2 razy dziennie, przez 7 dni (1). Chore króliki należy zawsze odizolować od innych zwierząt i trzymać w czystym, suchym i pozbawionym kurzu pomieszczeniu aż do całkowitego ustąpienia objawów (1). Konieczne w prawidłowym procesie leczenia zapalenia spojówek jest usunięcie nieprawidłowości w budowie powiek przez leczenie chirurgiczne (2). Terapia nie przynosi pożądanego efektu, gdy nie zostanie wyeliminowana przyczyna stomatologiczna (ropnie okołozębowe, przerost korzeni zębowych, nieprawidłowe ustawienie siekaczy; 1, 2, 5).

## Zapalenie woreczka łzowego (*dakryocystitis*) u królików

### Przyczyny

Aby zrozumieć istotę chorób okulistyczno-stomatologicznych, należy zapoznać się z anatomią przewodu nosowo-łzowego. U królików występuje tylko jeden punkt łzowy (*punctum lacrimale*), który jest oddalony około 1–4 mm od krawędzi powieki i położony w obszarze dolno-przyśrodkowym oka

(3, 9, 12). Ujście to tworzy pionowa szczelina długości 1–2 mm, która u królików miniaturowych jest często słabo widoczna. Opisywany przewód jest bardzo krótki, przebiega poziomo do przodu i uchodzi do cylindrycznego woreczka łzowego o długości 2–3 mm (3). Przewód nosowo-łzowy ma kręty przebieg wzdłuż kości łzowej i szczękowej. Należy zwrócić uwagę na fakt, że średnica przewodu gwałtownie się zmniejsza i dlatego łatwo może dojść do niedrożności w jego najwęższych miejscach (9). Budowa dróg odprowadzających łzy predysponuje do zapalenia woreczka łzowego, ponieważ omawiany przewód przebiega nad korzeniami zębów przedtrzonowych i siecznych. Przerost korzeni zębów doprowadza do niedrożności i zalegania łez w woreczku łzowym, a to sprzyja namnożeniu się tam drobnoustrojów chorobotwórczych i rozwojowi zapalenia (2, 12). Możliwe jest pierwotne zakażenie przewodu nosowo-łzowego, lecz najczęściej zapalenie woreczka występuje wtórnie do choroby zębów (2).

Wśród czynników, które powodują zapalenie worka łzowego u królików, wymienia się najczęściej bakterie oportunistyczne – *Escherichia coli*, *Neisseria* i *Streptococcus* spp. oraz *Pasteurella multocida* (3, 9, 12). Uważa się, że to właśnie *Pasteurella multocida* stanowi główny patogen, który odpowiada za omawiane schorzenie u królików (9). Brak jest predylekcji rasowej i płciowej, jednak często choroba rozwija się u bardzo młodych zwierząt. Szczególnie wrażliwe wydają się króliki miniaturowe ze względu na ich brachycefaliczną budowę (9).

W wyniku upośledzonego odpływu łez dochodzi do ich zastojów w obrębie przewodu nosowo-łzowego i zakażenia. Możliwe jest również szerzenie się infekcji ze spojówki. Zalegające w oku ciała obce (źdźbła trawy, nasiona, ziola, podłoże) predysponują do zapalenia woreczka łzowego. Długie i kręte kanaliki łzowe oraz ich zróżnicowana średnica przyczyniają się do zwiększonej częstotliwości zakażenia (2, 9, 10). Bliskie sąsiedztwo korzeni zębów siecznych i trzonowych oraz obecność otwartych korzeni zębów u królików stanowią czynniki predysponujące do rozwoju choroby (9). Według doniesień wydłużone korzenie zębów siecznych w szczelce górnej mogą uciskać na przewód nosowo-łzowy i powodować upośledzenie przepływu łez (ryc. 6, 7, 8). Wynikiem tego jest łzotok (*epiphora*), który może doprowadzić do zapalenia woreczka łzowego, gdy dojdzie do wtórnego zakażenia bakteryjnego niedrożnego przewodu (10, 11, 12).

### Objawy kliniczne

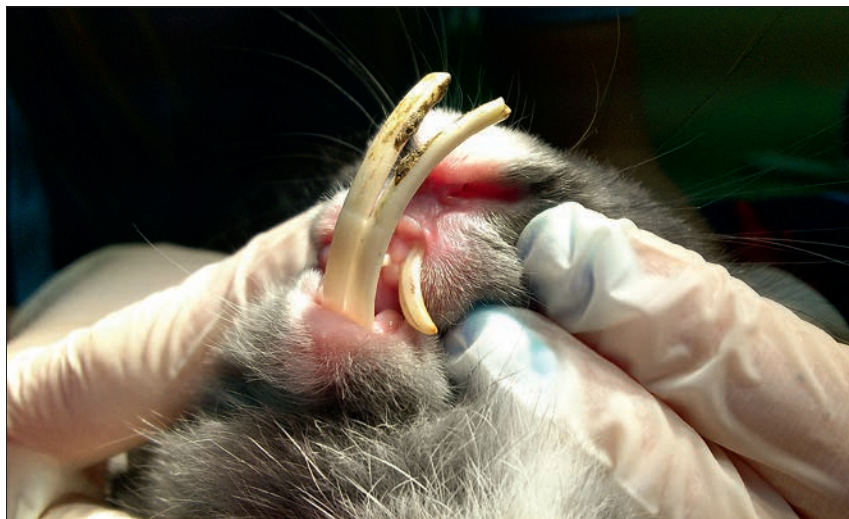U królików przy zapaleniu układu nosowo-łzowego występują jednostronne zmiany, rzadko są one obustronne (9). Właściciel przynosi zwierzę do gabinetu

weterynaryjnego z powodu gromadzącego się wypływu z oka, który jest gęsty, białawy, lepki i obfity. Włosy w przyśrodkowym kącie oka są mokre. Zdarza się, że królik nie może otworzyć oka, ponieważ powieki ulegają sklejeniu przez zalegającą wydzielinę (2, 9). Mogą być również widoczne objawy choroby zębów, do których zalicza się ślinienie, mokre włosy na szyi lub kończynach pierśowych, anoreksję i utratę masy ciała lub problemy z utrzymaniem czystości prowadzące do przyklejania się mas kałowych (9).

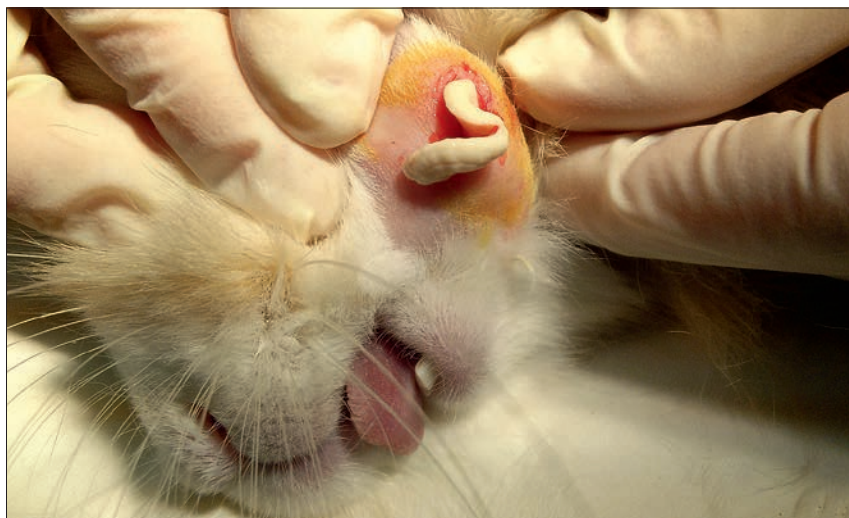Króliki trafiają do gabinetu lekarskiego z powodu łzotoku (*epiphora*; 2, 3, 5, 9, 10, 11, 12). Choroba rozwija się stopniowo. Właściciel zauważa, że oko jest przez kilka dni zażawione, włosy w okolicy są pozlepiane lub zwierzę przestało jeść. W wywiadzie możemy uzyskać informacje o pojawieniu się źródła pierwotnego czynnika zakaźnego (przyniesienie do domu nowego królika, brak szczepień ochronnych; 9).

Gdy dochodzi do namnożenia się bakterii, obserwuje się śluzową, śluzowo-ropną lub ropną wydzielinę o mlecznym zabarwieniu nagromadzoną najczęściej w przyśrodkowym kącie oka (2, 9, 12). Należy pobrać wymaz oraz wykonać posiew bakteriologiczny z antybiogramem, chociaż bardziej reprezentatywny jest materiał pochodzący z popłuczyn z worka łzowego (9). Nieustanna produkcja wydzieliny prowadzi do powstania zmian skórnych z utratą włosów (2). Gdy uciskamy palcem skórę poniżej kąta przyśrodkowego, dochodzi do wypłynięcia wydzieliny przez punkt łzowy do worka spojówkowego. Można zauważyć uwypuklenie w przyśrodkowym kącie oka spowodowane przez wydzielinę zalegającą w worku łzowym (2). Według wielu doniesień zapalenie worka łzowego bardzo często wtórnie towarzyszy zapaleniu spojówek. Spojówka w przyśrodkowym kącie oka jest przeważnie przekrwiona (9). Zdarza się, że zasychający wypływ może doprowadzić do zapalenia rogówki oraz jej uszkodzenia, co powoduje ból oka (2). Należy wykonać badanie rogówki z fluoresceiną, ponieważ u niektórych pacjentów w dolno-przyśrodkowym obszarze obecny jest wrzód, który związany jest z otarciem powierzchni rogówki przez zasychający wypływ (9). Podczas badania okulistycznego stwierdzamy, że struktury wewnątrzgałkowe są bez zmian, chociaż czasami można zaobserwować zapalenie błony naczyniowej (9).

Podczas badania klinicznego należy przeprowadzić pełne badanie stomatologiczne. Przerost zębów siecznych, przedtrzonowych i trzonowych może prowadzić do zapalenia worka łzowego (2, 3, 5, 9, 12). Stwierdzono również, że wpływ na rozwój choroby może mieć nadczynność przytarczyc wywołana zaburzeniem metabolizmu wapnia i prowadząca do odwapnienia czaszki (9).



Ryc. 7. Wydłużone zęby sieczne. Jako metodę leczenia zapalenia worka łzowego zaproponowano chirurgiczne usunięcie siekaczy



Ryc. 8. Zapalenie worka łzowego spowodowane chorobą uzębienia i ropniem podżuchwowym

### Diagnostyka i leczenie

W diagnostyce zapalenia worka łzowego należy wziąć pod uwagę badanie okulistyczne, stomatologiczne oraz radiologiczne czaszki (tab. 2; 2, 3, 5, 9, 10, 11, 12). Najważniejszym testem diagnostycznym i elementem postępowania leczniczego jest przepłukanie przewodu nosowo-łzowego (2, 3, 5, 9). U królików w większości przypadków można wykonać tę czynność bez znieczulenia ogólnego. Dzięki temu możliwe jest różnicowanie zapalenia worka łzowego z chorobami obejmującymi wyłącznie spojówkę oraz uzyskanie materiału do badania bakteriologicznego z antybiogramem (9). Po oczyszczeniu oka z wypływu (uciśnięcie kąta przyśrodkowego oka, by usunąć głębiej zalegającą wydzielinę), zakrapla się do oka lek miejscowo znieczulający. Zaleca się znieczulenie miejscowe królika przed przystąpieniem do płukania przewodu, aby możliwe było wprowadzenie kaniuli do części nosowej przewodu i dokładne wypłukanie zalegającej wydzieliny (2). W dolny punkt

łzowy wprowadza się kaniulę i delikatnie przepłukuje solą fizjologiczną. Według innych doniesień do płukania i sprawdzania drożności tego przewodu nadaje się płyn fizjologiczny z dodatkiem fluoresceiny (3). Na początku wyczuwalny jest lekki opór, a wypływ ropny będzie się cofał i gromadził dookoła kaniuli. Kontynuacja płukania prowadzi do rozrzedzenia wypływu i wypływania mętnej wydzieliny z punktu łzowego. Przewód nosowo-łzowy jest u królików bardzo delikatny, przy zbyt wysokim ciśnieniu można go łatwo uszkodzić i płyn

Tabela 2. Rozpoznanie różnicowe zapalenia worka łzowego u królików

Bakteryjne zapalenie spojówek
Obecność ciała obcego na spojówce i wtórne zakażenie
Alergiczne zapalenie spojówki
Pierwotne choroby zębów i wtórne zmiany okulistyczne

rozpływa się w okolicznych tkankach. Spojówka staje się wtedy nagle obrzęknięta (13).

Zmiany w przebiegu przewodu nosowo-łzowego można zobrazować, wykonując dakryocystografię (2). Polega ona na podaniu środka kontrastowego wprowadzanego kaniulą do punktu łzowego. Najczęściej podaje się Omnipaque w ilości 1–2 ml. Do tej czynności najlepiej nadają się kaniule plastikowe lub metalowe zakończone oliwką, aby nie ranić światła przewodu łzowego (2).

Wskazane jest usuwanie nagromadzonego wypływu oraz zapobieganie nasiąkaniu włosów w przysiódkowym kącie oka. Należy je wyciąć i nałożyć ochronną maść (wazelina z witaminą A) lub okulistyczny preparat zawierający białą parafinę. Bardzo ważną rolę odgrywają warunki, w jakich trzymany jest królik. Podściółka z trocin nie będzie odpowiednia, ponieważ jej fragmenty będą przyklejały się do wypływu z oka, pogłębiając objawy. Do momentu wyzdrowienia zwierzę powinno być trzymane na chłonnych podkładach lub drzewnych podściółkach (9).

Podstawę leczenia stanowi płukanie kanałów i odpowiednia antybiotykoterapia (2, 3, 5, 9, 10, 11, 12). Na początku leczenia płukanie kanałów jest trudne do wykonania. Jeżeli podczas płukania w okolicy nozdrzy nie pojawi się żaden wypływ, należy zrobić przerwę w udrażnianiu kanału i leczy się królika objawowo przez 48 godzin przed ponowieniem próby (9). Z obserwacji własnych wynika, że pierwsze próby płukania kanałów powinny nastąpić najwcześniej po 72 godzinach leczenia miejscowego. Zaleca się ogólne podawanie enrofloksacynu w dawce 5–10 mg/kg m.c., podskórnie, 1–2 razy dziennie, przez co najmniej 7 dni (9). Duże znaczenie w leczeniu odgrywa według autorki podawanie marbofloksacynu w dawce 2 mg/kg m.c., podskórnie, 1 raz dziennie, przez 5–7 dni. Jednym z antybiotyków najczęściej stosowanymi w miejscowym leczeniu zapalenia worka łzowego są aminoglikozydy (gentamycyna) lub fluorochinolony (ofloksacyna; 9). Preferowane są krople, ponieważ nie zatykają one ujść przewodów i łatwiej wpływają do przewodu nosowo-łzowego. Przeważnie po rozpoczęciu antybiotykoterapii udaje się przepłukać kanał. Na początku używa się soli fizjologicznej, a po udrożnieniu kanału można go przepłukać ofloksacyną (3, 5, 9). Według niektórych doniesień pH roztworu do iniekcji może być jednak nieodpowiednie, dlatego bardziej wskazane jest płukanie 2% roztworem powidon-jodyny (1:50; 9). Po udrożnieniu kanału podaje się miejscowo i ogólnie leki przez 1–2 tygodnie, a przewód nosowo-łzowy należy ponownie przepłukać po 2–3 tygodniach (9). Można zaproponować właścicielowi masaż kąta przysiódkowego oka w celu łatwiejszego usunięcia wydzieliny z worka łzowego

(2). W niektórych przypadkach nie udaje się przywrócić drożności kanału z powodu zalegającej ropnej wydzieliny lub zatkania wąskiego, krętego odcinka przewodu. Leczenie może okazać się również nieskuteczne z powodu choroby uzębienia, która wcześniej czy później doprowadza do nawrotów (2, 9, 10). Niedrożność związaną ze zmianami w kanale zęba można zlokalizować, wykonując dakryocystorhinografię (9).

Zapalenie worka łzowego rzadko leczy się operacyjnie (9). Czasami zalecana jest ekstrakcja zębów, najczęściej siecznych (9). Jednak według niektórych doniesień nie pozwalała to na wyleczenie choroby, może natomiast powodować pojawienie się problemu stomatologicznego (2, 10). Korzenie siekaczy mogą być trudne do usunięcia, a delikatne korony zębów łatwo się łamią. Jeżeli kanał jest trwale zablokowany, można stworzyć nową drogę odpływu łez do jam nosowych (dakryocystorhinostomia) lub jamy ustnej (dacrycystobuccostomia), ale takie zabiegi chirurgiczne są rzadko wykonywane u królików (9).

Zdarza się, że po długim czasie wiele przypadków opornego na leczenie łzotoku lub zapalenia worka łzowego samoistnie ustępuje. Okoliczne tkanki ulegają erozji i wydzielina ropna oraz łzowa znajdują u ujście do jamy nosowej (10).

### Nowe perspektywy leczenia zapalenia spojówek i worka łzowego u królików

Leczenie zapalenia spojówek i worka łzowego u królików jest bardzo trudne, jeżeli występują jednocześnie choroby zębów siecznych, przedtrzonowych oraz trzonowych. W prostych, niepowikłanych przypadkach skuteczne jest podawanie antybiotyków ogólnie i miejscowo oraz płukanie przewodów łzowych (2, 9, 10, 12). Często jednak dochodzi do wywołujących frustracje nawrotów. U niektórych pacjentów konieczne jest długotrwałe podawanie antybiotyków oraz płukanie przewodów łzowych co miesiąc, ponieważ tylko w ten sposób udaje się zapobiegać ponownemu pojawieniu się objawów (9).

Jeżeli standardowe metody leczenia nie przynoszą spodziewanych efektów, poszukuje się nowych leków ingerujących bezpośrednio w procesy immunologiczne oraz reakcję zapalną na terenie gałki ocznej. Najbardziej zaawansowane prace obejmują badania nad lekami ingerującymi w proces zapalenia oraz przyspieszającymi regenerację nabłonka i innych struktur oka. Interferony stanowią rodzinę naturalnie występujących białek, które są wytwarzane w odpowiedzi na zakażenia wirusowe. Działanie leków zawierających interferony polega na stymulowaniu układu odpornościowego do atakowania czynnika zakaźnego (14). Znane są próby leczenia zapalenia spojówek u kotów za pomocą rekombinowanego interferonu omega. Autorka artykułu

z powodzeniem stosuje preparaty zawierające interferon miejscowo do oka w leczeniu zapalenia spojówek i worka łzowego u królików powodowanego przez bakterie, wirusy, chlamydie oraz mykoplazmy.

Alternatywą stosowania interferonów w terapii omawianych chorób może być użycie immunomodulatorów. Najbardziej aktywne immunologicznie są  $\beta$ -1,3/1,6-D glukany, które uzyskuje się z *Saccharomyces cerevisiae*. Mechanizm działania  $\beta$ -glukanów związany jest z rozpoznawaniem przez organizm gospodarza ich cząsteczek jako obce (antygen), stymulując w ten sposób układ immunologiczny. Omawiane immunomodulatory aktywują układ dopełniacza, pobudzają wytwarzanie cytokin prozapalnych i przeciwzapalnych (IL-1, IL-6, IL-10, IL-12) oraz czynnika martwicy nowotworów (TNF- $\alpha$ ), co w konsekwencji powoduje podwyższenie stanu gotowości układu odpornościowego do obrony organizmu przeciwko zakażeniu wirusowym, bakteryjnym, grzybiczym i inwazjom pasożytniczym (15). Zalecana dawka  $\beta$ -glukanu w leczeniu zapalenia spojówek i worka łzowego u królików to 7 mg/kg m.c., doustnie, przez 4–6 tygodni.

### Piśmiennictwo

- Turner S.M.: Zapalenie spojówki u królików. W: *Okulistyka*. Elsevier, Wrocław 2011, s. 76–79.
- Łobaczewska O., Wojtyś-Gajda M.: Choroby oczu u królików – co każdy lekarz powinien wiedzieć. *Magazyn Wet.* 2009, **18**, 547–551.
- Gabrisch K., Zwart P.: *Praktyka kliniczna: zwierzęta egzotyczne*. Galaktyka, Łódź 2009, s. 1–44.
- Millichamp N.J., Collins B.R.: Blepharocconjunctivitis associated with *Staphylococcus aureus* in a rabbit. *J. Am. Vet. Med. Assoc.* 1986, **189**, 1153–1154.
- Mitchell M.A., Tully T.N.: *Zwierzęta egzotyczne*. Elsevier, Wrocław 2010, s. 398–430.
- Kopaczewski A., Sroka A.: Myksomatoza i wirusowa krwotoczna choroba królików. *Magazyn Wet.* 2007, **12**, 66–68.
- Kwit E., Chrobocińska M., Bigoraj E.: Myksomatoza królików, problem nadal aktualny. *Życie Wet.* 2011, **12**, 956–960.
- Kritas S.K., Dovas C., Fortomaris P., Petridou E., Farsang A., Koptopoulos G.: A pathogenic myxoma virus in vaccinated and non-vaccinated commercial rabbits. *Res. Vet. Sci.* 2008, **85**, 622–624.
- Turner S.M.: Zapalenie worka łzowego królików. W: *Okulistyka*. Elsevier, Wrocław, 2011, s. 107–110.
- Harcourt-Brown F.: Zapalenie worka łzowego u królików. *Magazyn Wet.* 2004, **13**, 64–65.
- Barandun G., Palmer D.: Epiphora in dwarf rabbits. Anatomic, clinical and pathologicoanatomic studies of the lacrimal canal in the dwarf rabbit. *Tierarztl. Prax.* 1982, **10** (3), 403–410.
- Bagley L., Lavach D.: Ophthalmic diseases of rabbits. *Calif. Vet.* 1995, **49**, 7–9.
- Scheing B.: Augenkrankheiten bei Heimtieren. *Prakt. Tierarztl.* 1992, **6**, 561–562.
- Prestwood T.R., Morar M.M., Zellweger R.M., Miller R., May M.M., Yauch L.E., Lada S.M., Shresta S.: Gamma interferon (IFN- $\gamma$ ) receptor restricts systemic dengue virus replication and prevents paralysis in IFN- $\alpha/\beta$  receptor-deficient mice. *J. Virol.* 2012, **86**, 12561–12570.
- Wójcik R., Małaczewska J., Trapkowska S., Siwicki A.K.: Wpływ  $\beta$ -1, 3/1, 6-glukanu na nieswoiste komórkowe mechanizmy obronne jagniąt. *Med. Weter.* 2007, **63**, 84–86.

Lek. wet. Anna Kołodziejka-Sawerska, Uniwersytet Warmiński-Mazurski w Olsztynie, Wydział Medycyny Weterynaryjnej, Katedra Diagnostyki Klinicznej, ul. Oczipowskiej 14, 10-719 Olsztyn, e-mail: a.kolodziejka4@wp.pl