

Cutaneous paraneoplastic syndrome in cats with thymoma

Gójska-Zygmier O.¹, Karaś-Tęcza J.², Rodo A.³,
Small Animals Health Center Multiwet in Warsaw¹,
Dermatologic Surgery for Dogs and Cats Dermawet
in Warsaw², Division of Animal Pathomorphology,
Department of Pathology and Veterinary
Diagnostics, Faculty of Veterinary Medicine,
Warsaw University of Life Sciences – SGGW³

The purpose of this paper was to present an important, yet seldom skin disorder associated with thymic lymphoma in domestic cats. Feline thymoma is a rare neoplasia. Generally, the disease occurs in older cats and leads to the development of cutaneous paraneoplastic syndrome in the form of exfoliative dermatitis. Diagnosis of the disease is difficult because of the low prevalence and sometimes only subtle radiographic changes in the chest. Surgical removal of the tumor is the treatment of choice and leads to complete resolution of skin disorder in affected cats. However, thymectomy can be performed only in cases of non-invasive tumors and with no complications such as myasthenia gravis and megaesophagus. In these cats prognosis is good. In cats with invasive thymoma or post-operative myasthenia gravis, prognosis is poor or guarded.

Keywords: thymoma, exfoliative dermatitis, alopecia, paraneoplastic syndrome, cats.

Grasica jest narządem limfatycznym położonym w przedniej części śródpiersia. Narząd ten z wiekiem ulega inwolucji i u wielu dorosłych zwierząt nie występuje (1). W grasicy następuje różnicowanie i dojrzewanie limfocytów T, w czym biorą udział hormony grasicy, m.in. takie jak tymulina, tymozyny czy tymopoetyna wytwarzane przez komórki nabłonkowe grasicy. Wytwarzanie tych hormonów zależne jest z kolei od innych endokrynych czynników, m.in. takich jak hormon tyreotropowy, hormon wzrostu, IGF-1, prolaktyna czy tyroksyna. Hormony te działają stymulująco na proliferację zarówno tymocytów, jak i komórek nabłonkowych grasicy. Wykazano również wyższe stężenie tymuliny u ludzi z nadczynnością tarczycy, natomiast iniekcja tyroksyny u starszych myszy powodowała wzrost stężenia tymuliny do zakresu występującego u młodych myszy. Z kolei hormony, takie jak somatostatyna czy wazoaktywny peptyd jelitowy działają hamująco na proliferację komórek grasicy. Niektóre hormony natomiast, takie jak glikokortykosteroidy, androgeny oraz estradiol działają hamująco na proliferację tymocytów, stymulując jednocześnie, według niektórych autorów, proliferację komórek nabłonkowych grasicy. Ponadto insulina oraz hormon adrenokortykotropowy działają stymulująco na

Skórny zespół paranowotworowy u kotów z grasiczakiem

Olga Gójska-Zygmier¹, Joanna Karaś-Tęcza², Anna Rodo³

z Centrum Zdrowia Małych Zwierząt Multiwet w Warszawie¹, Gabinetu Dermatologicznego dla Psów i Kotów Dermawet w Warszawie² oraz Zakładu Patomorfologii Zwierząt Katedry Patologii i Diagnostyki Weterynaryjnej Wydziału Medycyny Weterynaryjnej w Warszawie³

proliferyację tymocytów (2, 3, 4, 5). Z grasicy wywodzą się mogą dwa typy nowotworów, w zależności od tego, które z komórek tego narządu ulegają zmianom nowotworowym. Z komórek limfoidalnych rozwijać się mogą chłoniaki grasicy, natomiast z komórek nabłonkowych powstawać mogą grasiczaki (1).

Grasiczak jest rzadko występującym nowotworem zwierząt w średnim wieku lub starszych (u kotów na ogół powyżej 10 lat) wywodzącym się z obecnych w grasicy komórek nabłonkowych (6). Oprócz kotów grasiczaki stwierdzano również u ludzi, psów, koni, królików, udomowionych przeżuwaczy oraz świń (7). Grasiczaki u zwierząt dzieli się na inwazyjne i nieinwazyjne. Podział ten opiera się na możliwości ich chirurgicznego usunięcia. Nie dzieli się natomiast tych nowotworów na guzy niezłośliwe i złośliwe w oparciu o ich cechy histologiczne, ze względu na słabą korelację pomiędzy zmianami histologicznymi, a kliniczną postacią tych guzów (1). Grasiczaki nieinwazyjne są dobrze odgraniczone od otaczających je tkanek, natomiast grasiczaki inwazyjne nie są wyraźnie oddzielone od otaczających je struktur, takich jak żyła główna przednia, osierdzie, przełyk czy tchawica, co uniemożliwia chirurgiczną resekcję tych guzów (6, 8). U ludzi stosowany jest podział grasiczaków zarówno w oparciu o ich charakter histologiczny (podtypy A, AB, B1, B2, B3, C wskazujące na wzrastający stopień atypii komórek, gdzie C oznacza raka), jak i stopień klinicznego zaawansowania choroby. W klinicznej klasyfikacji grasiczaków stosowany jest podział według Masaoka, w którym wyróżnia się 4 stopnie zaawansowania choroby, gdzie stopień I oznacza dobrze odgraniczonego guza zarówno makro-, jak i mikroskopowo, natomiast stopień IV oznacza naciekanie guza na opłucną i osierdzie (stopień IVa) z występowaniem przerzutów drogą naczyń chłonnych i krwionośnych (stopień IVb; 9, 10, 11).

Zespół paranowotworowy

Zespołem paranowotworowym określa się występowanie związanych z nowotworem zmian w strukturze lub funkcjonowaniu tkanek bądź narządów w miejscach

odległych od pierwotnych ognisk nowotworowych oraz ich przerzutów prowadzących do wystąpienia objawów klinicznych (12, 13). Najpowszechniej znanym w weterynarii zespołem paranowotworowym jest zespół Cushinga u psów (rzadziej u kotów), w którym na skutek aktywnego hormonalnie guza produkującego kortyzol lub ACTH dochodzi wtórnie, m.in. do wystąpienia zmian skórnych w postaci wyłysień, ścięnięcia skóry czy hiperpigmentacji oraz objawów ogólnych, m.in. takich jak poliuria, polidypsja i polifagia (14, 15). Z kolei u kotów (rzadziej u psów) z aktywnym hormonalnie guzem nadnercza autonomicznie wytwarzającym aldosteron (zespół Conna) mogą występować zmiany w gałkach ocznych, takie jak krwotok wewnątrzgałkowy i odklejania się siatkówki na skutek nadciśnienia czy też polimioпатия hipokaliemiczna (16). Przedstawione przykłady pokazują, że objawy kliniczne zespołu paranowotworowego nie są związane bezpośrednio z rozrostem czy też przerzutami guza. W zależności od rodzaju nowotworu zespoły paranowotworowe dotyczyć mogą większości tkanek i narządów, dając różne objawy, m.in. takie jak: objawy neurologiczne w przypadku grasiczaka czy insuliny, objawy ze strony nerek w przypadku szpiczaka mnogiego, wrzody żołądka i dwunastnicy oraz biegunka w zespole Zollingera-Ellisona (aktywny hormonalnie guz trzustki wydzielający gastrynę), hipoglikemia w przypadku insuliny, hiperkalcemia u zwierząt z chłoniakiem bądź aktywnym hormonalnie guzem przytarczyc lub objawy skórne, takie jak wyłysienia w przypadku raka trzustki (12, 17, 18).

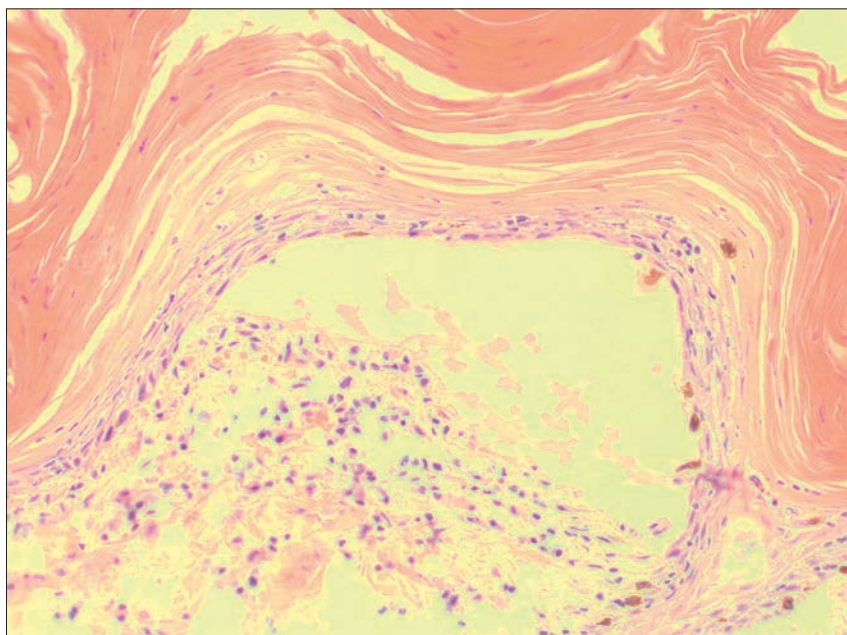
Skórny zespół paranowotworowy u kotów występuje stosunkowo rzadko. Najczęściej u tych zwierząt stwierdzany jest w przypadku raka trzustki oraz grasiczaka. U kotów z rakiem trzustki skórny zespół paranowotworowy ujawnia się w postaci symetrycznych wyłysień, którym towarzyszy utrata masy ciała, a czasem również biegunka i wymioty. Z kolei u kotów z grasiczakiem skórny zespół paranowotworowy ma postać złuszczonego zapalenia skóry. Sporadycznie skórny zespół paranowotworowy stwierdzano u kotów z rakiem wywodzącym się z dróg żółciowych bądź gruczolakorakiem wątroby. Opisano

również jeden przypadek 7-letniego kota z chłoniakiem oraz towarzyszącym mu zespołem paranowotworowym w postaci symetrycznie występującej na obu kończynach miednicznych martwicy skóry. Ponadto należy pamiętać, że skórny zespół paranowotworowy u kotów, podobnie jak u psów, może towarzyszyć nadprodukcji glikokortykosteroidów (15, 19, 20, 21, 22).

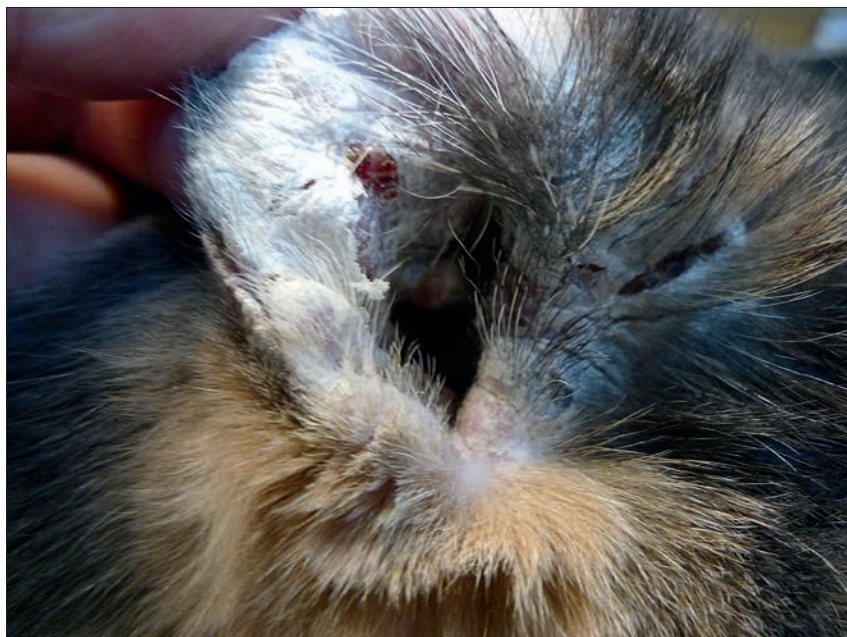Patogeneza i objawy kliniczne

Patogeneza skórno-paranowotworowego u kotów z grasiczakiem nie jest dobrze poznana. Przypuszcza się, że obserwowane u tych zwierząt zmiany skórne mają podłoże immunologiczne (23). W przypadku przerzutów grasiczaków stwierdzano obecność w nich tkanki limfatycznej, co wskazuje na aktywne działanie również zmienionych nowotworowo komórek nabłonkowych na tkankę limfatyczną. Ponadto, w przypadku wielu grasiczaków komórki tkanki limfatycznej przezwają liczbowo nad zmienionymi nowotworowo komórkami nabłonkowymi (1). Początkowo podejrzewano, że na skutek rozregulowanej produkcji cytokin przez komórki guza dochodzi do promocji różnicowania limfocytów B i produkcji nieprawidłowych przeciwciał. W rozwoju zmian skórnych znaczącą rolę odgrywać miały autoprzeciwciała klasy IgG skierowane przeciwko komórkom nabłonkowym grasiczaka, reagujące krzyżowo z antygenami nabłonkowymi (24). Rottenberg i wsp. (24) wykazali jednak brak takich przeciwciał w skórze kotów z grasiczakiem i towarzyszącym mu złuszcającym zapaleniem skóry. Autorzy wykazali natomiast w skórze tych kotów obecność limfocytów CD3⁺. W związku z tym Rottenberg i wsp. (24) zaproponowali hipotezę, w której główną rolę w rozwoju patologicznych zmian w skórze kotów z grasiczakiem odgrywają limfocyty T na skutek nieprawidłowej prezentacji antygeny zmienionych nowotworowo komórek nabłonkowych grasiczaka. U kotów z grasiczakiem na skutek tego lub innych niepoznanych jeszcze mechanizmów dochodzi w naskórku do rozwoju zmian patologicznych, takich jak zwyrodnienie keratynocytów, zgrubienie warstwy kolczystej naskórka oraz znaczne złuszczenie keratyny. W skórze właściwej z kolei obecny jest naciek zapalny złożony głównie z limfocytów, komórek tucznych i komórek plazmatycznych. Obserwowano również nadmierne rogowacenie i martwicę naskórka oraz całkowite oddzielenie się ulegającego martwicy naskórka od skóry właściwej (ryc. 1; 8, 24).

Występujący u kotów z grasiczakiem skórny zespół paranowotworowy ma postać uogólnionego złuszcającego zapalenia skóry. Początkowo występuje łagodny



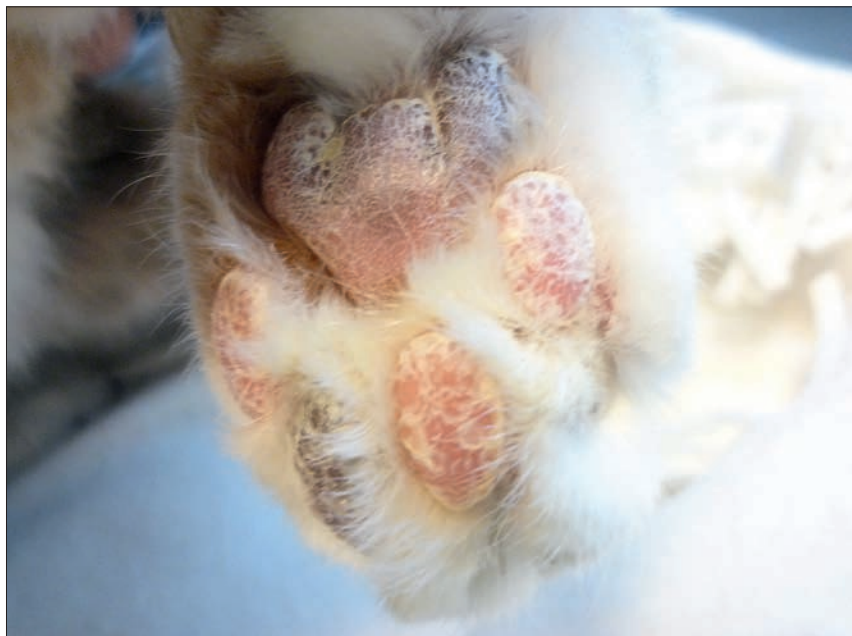Ryc. 1. Oddzielenie się naskórka nad warstwą podstawną u kota z grasiczakiem i towarzyszącym mu skórny zespół paranowotworowym w postaci złuszcającego zapalenia skóry (barwienie H-E, pow. 200×)



Ryc. 2. Znaczne oddzielenie się ulegającego martwicy naskórka na wewnętrznej stronie małżowiny usznej u kota z grasiczakiem i towarzyszącym mu skórny zespół paranowotworowym

rumień oraz złuszczenie naskórka na głowie i małżowinach usznych. Świąd nie występuje (25). Stan ogólny zwierzęcia na tym etapie choroby jest dobry. Z czasem zmiany skórne ulegają nasileniu i uogólnieniu. Skóra jest silnie zaczerwieniona, następuje masowe złuszczenie naskórka i pojawiają się wyłysienia (ryc. 2). Mogą również pojawić się owrzodzenia. Pomiędzy palcami, pod pazurami i w przewodach słuchowych gromadzi się ciemnobrązowa substancja przypominająca woszczyne (15). Zwierzęta na tym etapie choroby mogą mieć podwyższoną temperaturę ciała, są apatyczne, przestają przyjmować pokarm, wykazują niechęć do ruchu, masa ciała

ulega obniżeniu (7, 8, 26). Warto jednak wspomnieć, iż w opisanym przez Forster-Van Hijfte i wsp. (26) przypadku, u kota stwierdzono nadmierny apetyt i wzmożone pragnienie. Pomimo że nie występuje świąd spowodowany postępującymi zmianami skórnymi, u części kotów stwierdzano wtórne zakażenia drożdżakami z rodzaju *Malassezia*, co z kolei może prowadzić do wystąpienia świądu (26, 27). Ponadto autorzy tego artykułu obserwowali bolesność skóry przy dotyku. Skóra u tego kota była twarda i nieelastyczna (również w miejscach odchodzących wraz z włosami dużych płatów naskórka). Na opuszkach kończyn w opisanym przez autorów



Ryc. 3. Nadmierne rogowacenie na opuszkach kończyn u kota z grasiczakiem i towarzyszącym mu skórny zespół paranowotworowy

przypadku występowało nadmierne rogowacenie (ryc. 3; 8). Spośród innych objawów u kotów z grasiczakiem stwierdzano wypływ z nosa i worków spojówkowych, zapalenie spojówek, zapalenie jamy ustnej oraz powiększenie węzłów chłonnych żuchwowych (8, 26, 28). U kotów z grasiczakiem oprócz złuszczającego zapalenia skóry występować może również nużliwość mięśni (miastenia) wraz z przetykiem olbrzymim. Ten zespół paranowotworowy obserwowany jest jednak częściej u psów z grasiczakiem (29, 30, 31). U kotów z grasiczakiem w przypadku niewystąpienia zespołu paranowotworowego objawy kliniczne wynikają głównie z obecności rosnącego w śródpiersiu guza. Należą do nich duszność i kaszel. Ponadto, w przypadku guzów osiągających znaczne rozmiary dochodzi do ucisku na naczynia krwionośne i limfatyczne, powodując upośledzenie odpływu krwi i chłonki z głowy, szyi i kończyn piersiowych, co objawia się ich obrzękiem oraz pogrubieniem i uwidocznieniem żył szyjnych zewnętrznych. Objawy te (zespół żyły głównej doczaszkowej) opisywano u psów z grasiczakami (1, 7, 29, 32, 33). Z kolei objawy, takie jak nadmierne ślinienie się czy regurgitacja mogą wynikać zarówno z ucisku na przełyk, jak i nużliwości mięśni (33). Powikłaniem choroby może być zachłystowe zapalenie płuc (33).

Rozpoznanie

W badaniach dodatkowych, takich jak badanie morfologiczne krwi oraz biochemiczne surowicy nie stwierdza się żadnych charakterystycznych dla tej choroby zmian. Badania te są jednak użyteczne w diagnostyce różnicowej, w której należy

uwzględnić inne guzy śródpiersia (6, 33). Obserwowany przez autorów tej pracy wzrost aktywności transaminaz wątrobowych u kota z grasiczakiem i towarzyszącym mu skórny zespół paranowotworowy wynikał najprawdopodobniej ze stwierdzonego w tym przypadku złuszczenia wątroby (8).

Badanie histopatologiczne wycinka skóry pozwala na rozpoznanie złuszczającego zapalenia skóry, co może nasuwać podejrzenie skórny zespół paranowotworowy powiązanego z grasiczakiem. Złuszczające zapalenie skóry u kotów może być również związane z reakcją polekową lub hiperadrenokortycyzmem, co należy uwzględnić w diagnostyce różnicowej (8). Smits i Reid (28) oraz Rotenberg i wsp. (24) w diagnostyce różnicowej zmian skórnych związanych z grasiczakiem u kotów zalecają uwzględnienie tocznia rumieniowatego, skórnej postaci chłoniaka, rumienia wielopostaciowego, reakcji polekowych oraz zmian skórnych o podłożu zakaźnym.

Podejrzenie lub rozpoznanie złuszczającego zapalenia skóry u kotów jest wskazaniem do wykonania badania rentgenowskiego klatki piersiowej, które może ujawnić obecność deformacji w przedniej części śródpiersia. U kotów z grasiczakiem zmiany w śródpiersiu mogą być bardzo subtelne lub nawet niezauważalne, pomimo znacznego zaawansowania zmian skórnych. Stwierdzenie deformacji w przedniej części śródpiersia z równoczesnym występowaniem zmian skórnych nasuwa podejrzenie grasiczaka (8, 15). Według Withrow (6) badanie biopsyjne stwierdzonej w śródpiersiu deformacji na ogół nie pozwala na rozpoznanie grasiczaka.

W pobranym materiale obecne są głównie limfocyty (znaczna liczba limfoblastów wskazywać może na chłoniaka). Ponadto grasiczaki często zawierają torbiele, co sprawia, że pobrany do badania materiał może być niediagnostyczny w badaniu cytologicznym (6, 29).

W różnicowaniu grasiczaka z chłoniakiem użyteczne jest natomiast badanie ultrasonograficzne, w którym grasiczaki mają na ogół niejednorodną echogenność oraz występują torbiele, natomiast chłoniaki grasicy w tym badaniu są jednorodnie hipoechogenne (6). W różnicowaniu tych dwóch nowotworów śródpiersia należy również uwzględnić wiek kotów. Grasiczaki, jak wcześniej wspomniano, występują u kotów w średnim wieku i starszych, natomiast chłoniaki grasicy najczęściej stwierdzane są u młodych kotów, ze średnią wieku (w zależności od źródła) od 2 do 5 lat (1, 6).

Ostateczne rozpoznanie grasiczaka stawiane jest dopiero w oparciu o wynik badania histopatologicznego usuniętej ze śródpiersia zmiany (6).

Leczenie

Leczeniem z wyboru jest chirurgiczne usunięcie grasiczaka. Większość przypadków grasiczaków (około 70%) stanowią guzy nieinwazyjne, co oznacza, że istnieje możliwość ich usunięcia. W pozostałych przypadkach naciekanie inwazyjnych grasiczaków uniemożliwia całkowite ich usunięcie, natomiast próby częściowego usunięcia zmiany związane są z wysokim ryzykiem krwotoku i śmiertelnością. Należy zaznaczyć, że nie wykazano korelacji pomiędzy wielkością grasiczaka a możliwością jego chirurgicznego leczenia (6, 29). U psów i kotów z inwazyjnymi grasiczakami podejmowano również próby stosowania chemioterapii za pomocą cyklofosfamid i radioterapii, badania przeprowadzono jednak na małej grupie zwierząt (6, 29). Wyniki wydają się być obiecujące w przypadku radioterapii, która okazała się skuteczna w leczeniu przyczynowym grasiczaków nie tylko u psów i kotów, ale również u królików (34, 35, 36). W przypadku kotów mediana przeżycia po radioterapii wynosiła 720 dni (34).

Rokowanie u kotów po całkowitym usunięciu nieinwazyjnego grasiczaka oraz nie występującym równocześnie przetykiem olbrzymim i nużliwością mięśni jest dobre i prowadzi do całkowitego ustąpienia zmian skórnych (6, 29). Forster-Van Hijfte i wsp. (26) uzyskali całkowite ustąpienie objawów skórnych w ciągu 6 miesięcy od tymektomii, choć wyraźna poprawa nastąpiła już po miesiącu od operacji. Mediana przeżycia u kotów po chirurgicznym usunięciu grasicy wynosi 2 lata (37).

Powikłaniem operacyjnego leczenia grasiczaka u kotów oprócz ryzyka krwotoku i zakażeń okołoperacyjnych jest możliwość rozwoju nużliwości mięśni. Dotyczy to jednak mniejszości kotów z grasiczakiem leczonych chirurgicznie (6). Singh i wsp. (38) opisali przypadek kota, u którego objawy nużliwości mięśni pojawiły się po 7 tygodniach od tymektomii. Z kolei w innym przypadku kota z grasiczakiem objawy nużliwości mięśni wystąpiły bezpośrednio po operacji usunięcia tego guza (39). Warto tutaj zaznaczyć, że w pierwszym z tych przypadków grasiczak został usunięty całkowicie, natomiast w drugim – usunięto większą część guza, pozostawiając niewielki fragment przylegający do osierdzia (38, 39). W związku z ryzykiem wystąpienia tego powikłania Meeking i wsp. (39) sugerują, aby u kotów z grasiczakiem jeszcze przed tymektomią wykonać test na obecność przeciwciał przeciwko receptorom dla acetylocholiny, natomiast po operacji monitorować stan szczególnie pod kątem wystąpienia objawów nużliwości mięśni.

Powikłaniem skórnych zmian u kotów z grasiczakiem może być wtórne zakażenie drożdżakami z rodzaju *Malassezia*. Według Manzuc i Arias (27) oraz Bond (40) w przypadku stwierdzenia przerostu tych drożdżaków na zmienionej skórze kotów wskazane jest zastosowanie itrakonazolu w dawce dobowej 10 mg/kg m.c., p.o., przez minimum 14 dni. Dawkę dobową można podzielić na dwa podania (27). Forster-Van Hijfte i wsp. (26) jednak nie stosowali leczenia ogólnego przeciwko drożdżakom u kota z grasiczakiem i towarzyszącym mu skórnym zespołem paranowotworowym oraz przerostem na skórze drożdżaków *Malassezia pachydermatis*. U kota tego po operacji usunięcia grasiczaka zastosowano jedynie dwukrotną kąpiel, z użyciem szamponu leczniczego zawierającego siarczek selenu, w odstępie miesiąca. Autorzy ci postawili hipotezę, że nieprawidłowa odpowiedź immunologiczna spowodowana obecnością grasiczaka umożliwiła przerost drożdżaków.

Podsumowanie

Grasiczak jest rzadko występującym u kotów nowotworem, któremu może towarzyszyć skórnym zespołem paranowotworowym w postaci złuszczonego zapalenia skóry. Ponadto, w badaniu radiologicznym klatki piersiowej nie zawsze udaje się stwierdzić obecność guza, zwłaszcza gdy jest w początkowym stadium rozwoju i zmiany w badaniu radiologicznym są bardzo subtelne, natomiast zmiany skórne mogą być już bardzo zaawansowane. To sprawia, iż rozpoznanie przyczyny występowania zmian skórnych u kotów z grasiczakiem

może być niezmiernie trudne dla lekarza weterynarii. Należy również podkreślić, że niestwierdzenie zmian w badaniu rentgenowskim klatki piersiowej nie pozwala na jednoznaczne wykluczenie choroby z diagnostyki różnicowej złuszczonego zapalenia skóry u kotów.

Piśmiennictwo

- Sapierzyński R. Nowotwory śródpiersia u psów i kotów. Część II. Grasiczak i chłoniak śródpiersia. *Życie Wet.* 2008, **83**, 188–191.
- Lydyard P, Grossi C.E.: Cells, Tissues, and Organs of the Immune System. W: Male D., Brostoff J., Roth D.B. Roitt L.: *Immunology*. 7th ed. Mosby Elsevier, St. Louis, Missouri, 2006, 19–58.
- Lee D.K., Hakim F.T., Gress R.E.: The thymus and the immune system: layered levels of control. *J Thorac Oncol*, 2010, **5**, S273–S276.
- Savino W., Dardenne M.: Neuroendocrine control of thymus physiology. *Endocr Rev*, 2000, **21**, 412–443.
- Jakóbsiak M., Gołąb J. Morfologia układu limfatycznego. W: Gołąb J., Jakóbsiak M., Lasek W. *Immunologia*. Wyd. IV. Wydawnictwo Naukowe PWN, Warszawa, 2004, s. 7–24.
- Withrow S.J. Thymoma. W: Withrow S.J., Vail D.M.: *Withrow & MacEwen's Small Animal Clinical Oncology*, 4th ed. Saunders Elsevier, St. Louis, Missouri, 2007, s. 795–799.
- Patnaik A.K., Lieberman P.H., Erlanson R.A., Antonescu C.: Feline cystic thymoma: a clinicopathologic, immunohistologic, and electron microscopic study of 14 cases. *J Feline Med Surg* 2003, **5**, 27–35.
- Gójska-Zygnier O., Karaś-Tezca J., Lechowicz R., Rodo A., Dolka I.: Cutaneous paraneoplastic syndrome in a cat with thymoma. *Tierarztl Prax Ausg K Kleintiere Heimtiere*. 2013, **41**, 255–259.
- Masaoka A., Monden Y., Nakahara K., Tanioka T.: Follow-up study of thymomas with special reference to their clinical stages. *Cancer* 1981, **48**, 2485–2492.
- Nakagawa K., Asamura H., Matsuno Y., Suzuki K., Kondo H., Maeshima A., Miyaoka E., Tsuchiya R. Thymoma: A clinicopathologic study based on the new World Health Organization classification. *J Thorac Cardiovasc Surg* 2003, **126**, 1134–1140.
- Chau N.G., Kim E.S., Wistuba I.: The multidisciplinary approach to thymoma: combining molecular and clinical approaches. *J Thorac Oncol*, 2010, **5**(10, Suppl 4), S313–S317.
- Bergman P.J.: Paraneoplastic syndromes. W: Withrow S.J., Vail D.M.: *Withrow & MacEwen's Small Animal Clinical Oncology*. 4th ed. Saunders Elsevier, St. Louis, Missouri 2007, s. 77–94.
- Darnell R.B., Posner J.B.: Paraneoplastic syndromes involving the nervous system. *N Engl J Med* 2003, 1543–1554.
- Behrend E.N., Melian C.: Hyperadrenocorticism in dogs. W: Rand J.: *Clinical Endocrinology of Companion Animals*. 1st ed., Wiley-Blackwell, Ames 2013, s. 43–64.
- Turek M.M.: Cutaneous paraneoplastic syndromes in dogs and cats: a review of the literature. *Vet Dermatol* 2003, **14**, 279–296.
- Harvey A.M., Refsal K.R.: Primary Hyperaldosteronism. W: Rand J.: *Clinical Endocrinology of Companion Animals*. 1st ed. Wiley-Blackwell Ames, 2013, s. 115–127.
- Ruauux C., Carney P.: Gastrinoma, glucagonoma, and other APUDomas. W: Rand J.: *Clinical Endocrinology of Companion Animals*. 1st ed. Wiley-Blackwell, Ames 2013, s. 253–262.
- Chew D., Schenck P.A.: Hypercalcemia in cats. W: Rand J.: *Clinical Endocrinology of Companion Animals*. 1st ed., Wiley-Blackwell, Ames 2013, s. 373–384.
- Gunn-Moore D., Simpson K.: Hyperadrenocorticism in cats. W: Rand J.: *Clinical Endocrinology of Companion Animals*. 1st ed., Wiley-Blackwell, Ames 2013, s. 71–79.
- Marconato L., Albanese F., Viacava P., Marchetti V., Abramo E.: Paraneoplastic alopecia associated with hepatocellular carcinoma in a cat. *Vet Dermatol* 2007, **18**, 267–271.
- Pascal-Tenorio A., Olivry T., Gross T.L., Atlee B.A., Ihrke P.J.: Paraneoplastic alopecia associated with internal malignancies in the cat. *Vet Dermatol* 1997, **8**, 47–52.
- Ashley P.F., Bowman L.A.: Symmetric cutaneous necrosis of the hind feet and multicentric follicular lymphoma in a cat. *J Am Vet Med Assoc* 1999, **214**, 211–214.
- Hargis A.M., Ginn P.E.: The integument. W: McGavin M.D., Zachary J.F.: *Pathologic Basis of Veterinary Disease*. 4th ed., Mosby Elsevier, St. Louis 2007, s. 1107–1261.

- Rottenberg S., von Tscherner C., Roosje P.J.: Thymoma-associated exfoliative dermatitis in cats. *Vet Pathol* 2004, **41**, 429–433.
- Mellanby R. Paraneoplastic syndromes. W: Dobson J.M., Lascelles B.D.X.: *BSAVA Manual of Canine and Feline Oncology*. 3rd ed. British Small Animal Veterinary Association, Gloucester 2011, s. 30–39.
- Forster-Van Hijfte M.A., Curtis C.F., White R.N.: Resolution of exfoliative dermatitis and *Malassezia pachydermatis* overgrowth in a cat after surgical thymoma resection. *J Small Anim Pract* 1997, **38**, 451–454.
- Manzuc P., Arias P.T.: Uncommon feline skin diseases. *Veterinary Focus* 2011, **21**, 24–31.
- Smits B., Reid M.M.: Feline paraneoplastic syndrome associated with thymoma. *N Z Vet J* 2003, **51**, 244–247.
- Lascelles B.D.X., White R.N.: Tumours of the respiratory system and thoracic cavity. W: Dobson J.M., Lascelles B.D.X.: *BSAVA Manual of Canine and Feline Oncology*, 3rd ed. British Small Animal Veterinary Association, Gloucester 2011, s. 265–284.
- Shilo Y., Pypendop B.H., Barter L.S., Epstein S.E.: Thymoma removal in a cat with acquired myasthenia gravis: a case report and literature review of anesthetic techniques. *Vet Anaesth Analg*, 2011, **38**, 603–613.
- Scott-Moncrieff J.C., Cook J.R. Jr, Lantz G.C.: Acquired myasthenia gravis in a cat with thymoma. *J Am Vet Med Assoc* 1990, **196**, 1291–1293.
- Carpenter J.L., Valentine B.A.: Squamous cell carcinoma arising in two feline thymomas. *Vet Pathol*, 1992, **29**, 541–543.
- Morris J., Dobson J.: *Small Animal Oncology*. 1st ed. Blackwell Science, Ames 2001, s. 262–266.
- Smith A.N., Wright J.C., Brawner W.R. Jr, LaRue S.M., Fineman L., Hogg G.S., Kitchell B.E., Hohenhaus A.E., Burk R.L., Dhalwal R.S., Duda L.E.: Radiation therapy in the treatment of canine and feline thymomas: a retrospective study (1985–1999). *J Am Anim Hosp Assoc* 2001, **37**, 489–496.
- Kaser-Hotz B., Rohrer C.R., Fidel J.L., Nett C.S., Hörauf A., Hauser B.: Radiotherapy in three suspect cases of feline thymoma. *J Am Anim Hosp Assoc*, 2001, **37**, 483–488.
- Andres K.M., Kent M., Siedlecki C.T., Mayer J., Brandão J., Hawkins M.G., Morrissy J.K., Queisenberry K., Valli V.E., Bennett R.A.: The use of megavoltage radiation therapy in the treatment of thymomas in rabbits: 19 cases. *Vet Comp Oncol*, 2012, **10**, 82–94.
- Gores B.R., Berg J., Carpenter J.L., Aronson M.G.: Surgical treatment of thymoma in cats: 12 cases (1987–1992). *J Am Vet Med Assoc*, 1994, **204**, 1782–1785.
- Singh A., Boston S.E., Poma R.: Thymoma-associated exfoliative dermatitis with post-thymectomy myasthenia gravis in a cat. *Can Vet J*, 2010, **51**, 757–760.
- Meeking S.A., Prittie J., Barton L.: Myasthenia gravis associated with thymic neoplasia in a cat. *J Vet Emerg Crit Care*, 2008, **18**, 177–183.
- Bond R. *Malassezia* dermatitis. W: Greene C.E.: *Infectious Diseases of the Dog and Cat*. 3rd ed. Saunders Elsevier, St. Louis 2006, s. 565–569.

Dr Olga Gójska-Zygnier, e-mail: olgazygnier@yahoo.pl