

Cewniki do wkłuć centralnych u pacjentów weterynaryjnych

Jolanta Bujok¹, Paweł Jonkisz², Albert Czerski¹

z Katedry Biostruktury i Fizjologii Zwierząt¹ oraz Katedry Chorób Wewnętrznych z Kliniką Koni, Psów i Kotów² Uniwersytetu Przyrodniczego we Wrocławiu

Central venous catheters in small animal practice

Bujok J.¹, Jonkisz P.², Czerski A.¹, Department of Animal Physiology and Biostructure¹, Department of Internal Medicine and Clinic of Diseases of Horses, Dogs and Cats², Faculty of Veterinary Medicine, Wrocław University of Environmental and Life Sciences

In this article, important aspects of the use of central venous catheters in small animal patients were presented and discussed. They become more frequently used in small animal practice, especially in the intensive care units and in patients undergoing extracorporeal circulation. Central venous catheters are usually implanted using a modified Seldinger technique into the right jugular vein. Most serious complications associated with their placement are thrombosis and catheter related infections.

Keywords: central venous catheters, small animals, complications.

Uzyskanie dojścia naczyniowego jest jedną z podstawowych czynności wykonywanych na co dzień przez lekarzy weterynarii. Drożny dostęp naczyniowy u pacjenta częstokroć jest warunkiem skutecznej terapii, dlatego bywa nazywany „linią życia”. Najczęściej dostęp do naczynia uzyskuje się przez założenie peryferyjnego cewnika żylnego metodą „na igłę” – tzw. wenflonu. Istnieją również inne techniki wkłuć naczyniowych, takie jak katetyzacja naczyń tętniczych lub wszczepianie cewników do żył centralnych. U bardzo małych pacjentów, np. u noworodków, można zastosować dojście doszpicowe, które pozwala na szybką korekcję odwodnienia (1). Wybór dojścia naczyniowego uzależniony jest od stanu pacjenta oraz od przeznaczenia cewnika. Wkłucia centralne, czyli takie, w których cewnik kończy się w żyłę główną dołową lub doogonową, znajdują coraz szersze zastosowanie w medycynie weterynaryjnej, szczególnie u pacjentów intensywnej terapii.

Wskazania do implantacji cewnika centralnego

Wskazania do uzyskania dostępu do żyły głównej obejmują potrzebę długotrwałego podawania płynów dożylnych, leków drażniących (np. chemioterapeutyki, leki wazopresyjne w ciągłym wlewie dożylnym), roztworów hiperosmolarnych, do całkowitego żywienia pozajelitowego lub częstego pobierania próbek krwi żyłnej. Cewnik centralny implantuje się również w celu monitorowania ośrodkowego ciśnienia żylnego. Dużą grupę pacjentów weterynaryjnych, którym wszczepia się cewnik centralny, stanowią zwierzęta poddawane terapiom wykorzystującym krążenie pozaustrojowe krwi. Najczęściej jest to hemodializa, ale też ciągłe terapie nerkozastępcze, hemoperfuzja czy terapeutyczna wymiana osocza (tab. 1; 1, 2).

Przeciwwskazania do wszczepienia cewnika centralnego

Istnieje kilka względnych przeciwwskazań do założenia cewnika centralnego. Są to przede wszystkim koagulopatie, ciężka trombocytopenia i trombocytopatie, ponieważ wkłucie do dużego naczynia u takiego pacjenta może skutkować trudnym do opanowania krwotokiem. Z drugiej strony obecność chorób charakteryzujących się nadmierną krzepliwością (nadczynność kory nadnerczy, autoimmunologiczna niedokrwistość hemolityczna) może powodować komplikacje zakrzepowe po wszczepieniu cewnika centralnego. W takich sytuacjach lekarz musi zdecydować, czy korzyści płynące z implantacji cewnika do żyły głównej przeważają nad możliwymi komplikacjami. Ponadto obecność zakażenia albo urazu skóry lub tkanki podskórnej w miejscu wkłucia i obecność zakrzepu w żyłę, przez którą ma przechodzić cewnik, stanowią przeciwwskazania do wykonania wkłucia centralnego w tej lokalizacji (tab. 1; 1, 2, 5).

Tabela 1. Wskazania i przeciwwskazania do implantacji cewnika centralnego

Wskazania	Przeciwwskazania
Długotrwałe podawanie płynów dożylnych	Koagulopatie
Długotrwałe dożylne podawanie leków	Trombocytopenia i trombocytopatie
Podawanie leków drażniących	Stany nadmiernej krzepliwości krwi
Podawanie roztworów hiperosmolarnych	Zakażenie, zapalenie, uraz skóry lub/i tkanki podskórnej w miejscu wkłucia
Monitoring ośrodkowego ciśnienia żylnego	Zakrzep w żyłę, w którą wprowadza się cewnik
Wielokrotne pobieranie próbek krwi żyłnej do badań	Uraz głowy z podwyższonym ciśnieniem śródczaszkowym
Dostęp naczyniowy do terapii z wykorzystaniem krążenia pozaustrojowego (hemodializa, ciągłe techniki nerkozastępcze, hemoperfuzja, plazmafereza)	–

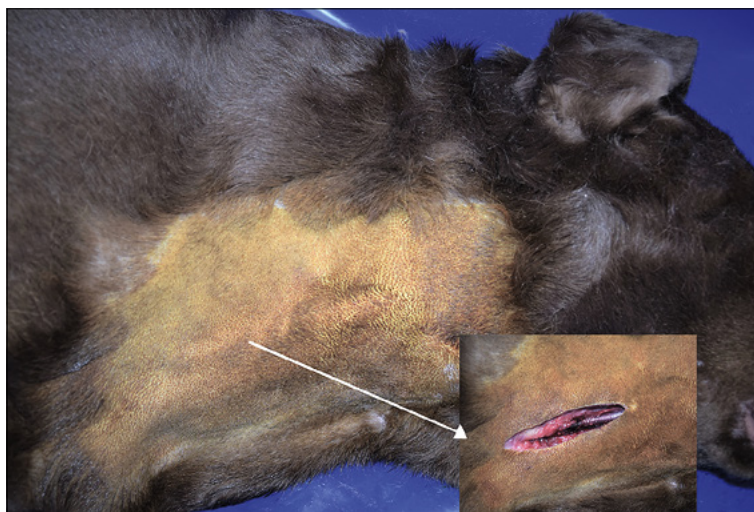
Rodzaje cewników centralnych

Na rynku dostępnych jest wiele rodzajów cewników do wkłuc centralnych. Mają one średnice od 20 G do 15 Fr i długości od 8 do 36 cm, a cewniki centralne wszczepiane z dostępu obwodowego (peripherally inserted central catheter – PICC) nawet do 70 cm. Cewniki centralne dzieli się z uwagi na materiał, z którego są wytworzone. Najczęściej można spotkać się z cewnikami silikonowymi oraz poliuretanowymi. Te drugie są bardziej sztywne i stosuje się je tylko krótkoterminowo. Cewniki silikonowe mają lepsze właściwości mechaniczne i większą biogodność, ale są droższe. Kolejnym kryterium jest obecność mufy dakronowej, pozwalającej na podskórną tunelizację cewnika. Dakron przerasta otaczającą tkankę łączną i chroni przed wnikaniem mikroorganizmów wzdłuż zewnętrznej powierzchni cewnika, zapewniając możliwość utrzymania dojścia do żyły centralnej przez długi okres (cewniki permanentne). Cewniki nietunelizowane (czasowe) mogą pozostawać w naczyniu zazwyczaj do kilku (2–4) tygodni. Nie pozostawia się ich w naczyniu, jeżeli nie jest to dla pacjenta konieczne. Cewniki można podzielić też na jednoświatłowe i wieloświatłowe (3).

Wybór cewnika centralnego uzależniony jest od jego przeznaczenia oraz od wielkości pacjenta. Cewnik musi zmieścić się w żyłę, przez którą uzyskuje się dostęp, oraz mieć długość pozwalającą na umiejscowienie jego końcówki na granicy prawego przedsionka. Często stosuje się cewniki kilkuświatłowe. U bardzo małych pacjentów, ważących poniżej 3 kg, najczęściej stosuje się cewniki o średnicy 4 Fr, u większych kotów i małych psów zazwyczaj wybiera się cewniki o średnicy 5,5 Fr i długości 13 cm, u średnich i dużych psów – o średnicy 7 Fr. Cewniki jednoświatłowe do pomiaru ośrodkowego ciśnienia żylnego mają zazwyczaj 16–19 G. Inaczej jest w przypadku dojścia naczyniowego do krążenia pozaustrojowego. Do tego celu stosuje się cewniki dwuświatłowe o średnicy i długości zapewniającej optymalny przepływ krwi (dla hemodializy przerywanej – powyżej 15 ml/kg/min, a dla technik ciągłych oczyszczania krwi 2–5 ml/kg/min). Kotom w tym celu zwykle implantuje się cewniki o średnicy 7 Fr i długości przynajmniej 10 cm, a u psów powyżej 10 kg katetery o wymiarach 11,5 Fr × 24 cm i większe, np. 14 Fr × 30 cm (2, 3, 4).

Sposoby zakładania cewników

Dostęp do żyły centralnej uzyskuje się najczęściej przez nakłucie żyły szyjnej zewnętrznej prawej nieco doczaszkowo od 1/2 przebiegu wzdłuż szyi. Można również wprowadzić cewnik przez żyłę szyjną zewnętrzną lewą lub żyłę odstopową (z dostępu obwodowego; **ryc. 1**). W zależności od stanu pacjenta można zastosować oprócz znieczulenia miejscowego nasiątkowego, również uspokojenie farmakologiczne. Jeżeli niezbędna jest preparacja żyły szyjnej zewnętrznej, pacjenta należy wprowadzić w narkozę. Pacjenta powinno ułożyć się w pozycji bocznej, z głową wyciągniętą ku przodowi i przednimi kończynami zgiętymi ku tyłowi. Dla lepszego uwidocznienia żyły można podłożyć pod szyję



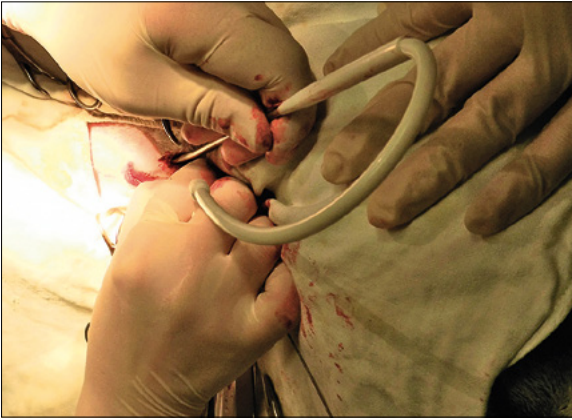
Ryc. 1. Przebieg żyły szyjnej zewnętrznej prawej u psa

wałek z miękkiego materiału. U kotów czasami lepiej uwidocznic żyły szyjne zewnętrzne w pozycji leżącej na grzbiecie z kończynami przednimi skierowanymi ku tyłowi (2, 3).

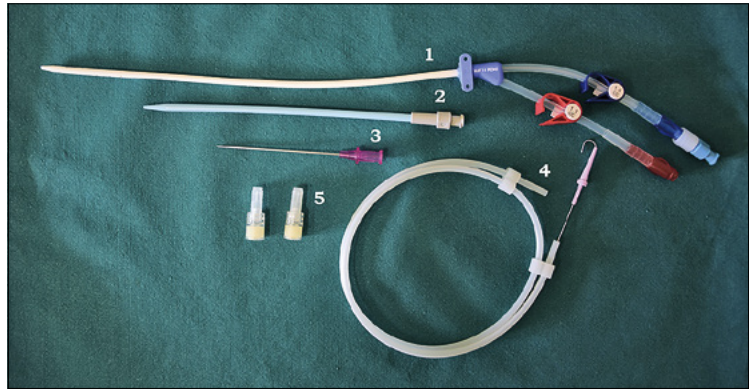
Stosuje się dwie przezskórne metody zakładania wkłuc centralnych. Pierwsza z nich to tzw. dostęp intryduktorem peel-away. Żyłę nakłuwają igłą o dużej średnicy, na którą nasunięta jest rozrywalna kaniuła typu „peel-away”. Po prowadzeniu igły z kaniułą w żyłę, samą igłę wycofuje się, pozostawiając w świetle kaniulę. Cewnik wprowadza się wewnątrz kaniuli. Po wprowadzeniu cewnika skrzydełka kaniuli łamie się i powoli rozrywając kaniulę na dwie części, wysuwa się ją z naczynia. Drugą metodą, najpowszechniej stosowaną, jest zmodyfikowana metoda Seldingera (**tab. 2**). Cewniki permanentne wszczepia się metodą chirurgiczną z preparacją żyły szyjnej zewnętrznej

Tabela 2. Etapy wszczepiania cewnika centralnego zmodyfikowaną metodą Seldingera

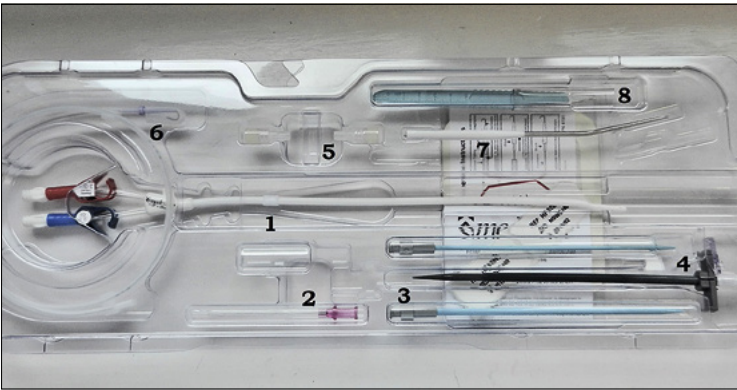
1.	Wygolić okolice szyi z dużym marginesem, od linii żuchwy do wpustu do klatki piersiowej.
2.	Zdezynfekować skórę i obłożyć polem operacyjnym wokół żyły w 1/2 dogłowej części szyi.
3.	Wypełnić światło cewnika heparynizowanym roztworem soli fizjologicznej i zwilżyć cewnik.
4.	Wkłuć igłę z zestawu cewnika w żyłę szyjną zewnętrzną.
5.	Wprowadzić przez igłę do naczynia prowadnicę. U małych zwierząt zamiast końcówki J można wprowadzić prostą końcówkę prowadnicy (ryc. 6a).
6.	Wyjąć igłę, pozostawiając prowadnicę w naczyniu. Naciąć delikatnie skórę nad wystającą prowadnicą.
7.	Wprowadzić do żyły po prowadnicy rozszerzadło (przynajmniej do połowy długości), lekko dociskając i kręcąc w lewo i w prawo (ryc. 6b).
8.	Usunąć prowadnicę i ucisnąć miejsce wkłucia, aby zapobiec krwawieniu. Wprowadzić kolejne rozszerzadło, jeśli jest w zestawie.
9.	Wprowadzić po prowadnicy cewnik do naczynia, uważając, aby nie wprowadzić równocześnie prowadnicy (ryc. 6c).
10.	Gdy cewnik jest na miejscu, usunąć prowadnicę.
11.	Zaaspirować krew przez każde ze światel cewnika, aby sprawdzić ich drożność. Gdy cewnik jest drożny – wypełnić tunele w cewniku heparynizowaną solą fizjologiczną i zamknąć. Wykonać kontrolne zdjęcie RTG.
12.	Zamknąć szwami nacięcie skóry. Przytwierdzić szwami cewnik do skóry (ryc. 6d).
13.	Założyć sterylny opatrunek. Owinąć szyję tak, aby cały cewnik został zakryty.



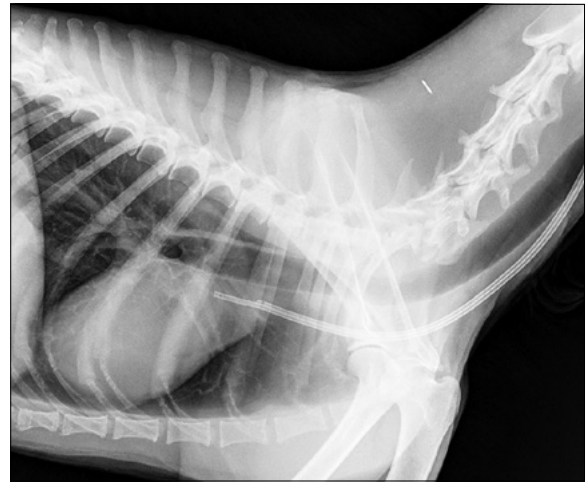Ryc. 2. Wytworzenie podskórnego tunelu dla cewnika permanentnego u psa



Ryc. 3. Zestaw do implantacji cewnika czasowego. 1 – cewnik dwuświatłowy silikonowy; 2 – rozszerzadło; 3 – igła o dużej średnicy do nakłucia żyły; 4 – prowadnica z zakończeniem w kształcie litery „J”; 5 – korki do zamknięcia ujść cewnika



Ryc. 4. Zestaw do implantacji cewnika permanentnego. 1 – cewnik dwuświatłowy silikonowy z mufą dakronową (tuż nad oznaczeniem cyfrowym); 2 – igła o dużej średnicy do nakłucia żyły i wprowadzenia prowadnicy; 3 – rozszerzadło o mniejszej średnicy, nad nim drugie rozszerzadło; 4 – introduktor „peel-away” składający się z trokaru i kaniuli rozdzielanej; 5 – korki do zamknięcia światła cewnika; 6 – prowadnica z zakończeniem w kształcie litery „J”; 7 – przyrząd do podskórnej tunelizacji cewnika; 8 – skalpel z miarką



Ryc. 5. Zdjęcie RTG klatki piersiowej w pozycji bocznej u psa, widoczny jest cieniujący cewnik centralny sięgający do prawego przedsionka

i jej nacięciem oraz wytworzeniem tunelu podskórnego dla cewnika (ryc. 2; 3, 5).

Przed wszczepieniem cewnika do żyły głównej należy przygotować maszynkę do golenia, materiał do obłożenia pola operacyjnego, środek do dezynfekcji skóry, rękawice chirurgiczne i maseczkę, sól fizjologiczną z heparyną (2 j.m./ml), nić chirurgiczną niewchłaniałą,

skalpel, igłotrzymacz, nożyczki i pęsetę chirurgiczną, kompresy jałowe, strzykawki 5 ml/10 ml – puste i wypełnione przygotowaną heparynizowaną solą fizjologiczną, opaski dziane, podkład pod opatrunek, bandaże typu flex. Zestaw z cewnikiem centralnym zawiera w sobie pozostałe niezbędne przyrządy (ryc. 3, 4). Podczas procedury powinno się monitorować EKG u pacjenta (zbyt głęboko wprowadzona prowadnica może powodować zaburzenia rytmu serca). Po implantacji cewnika centralnego należy sprawdzić położenie cewnika, wykonując kontrolne zdjęcie RTG (ryc. 5; 5).

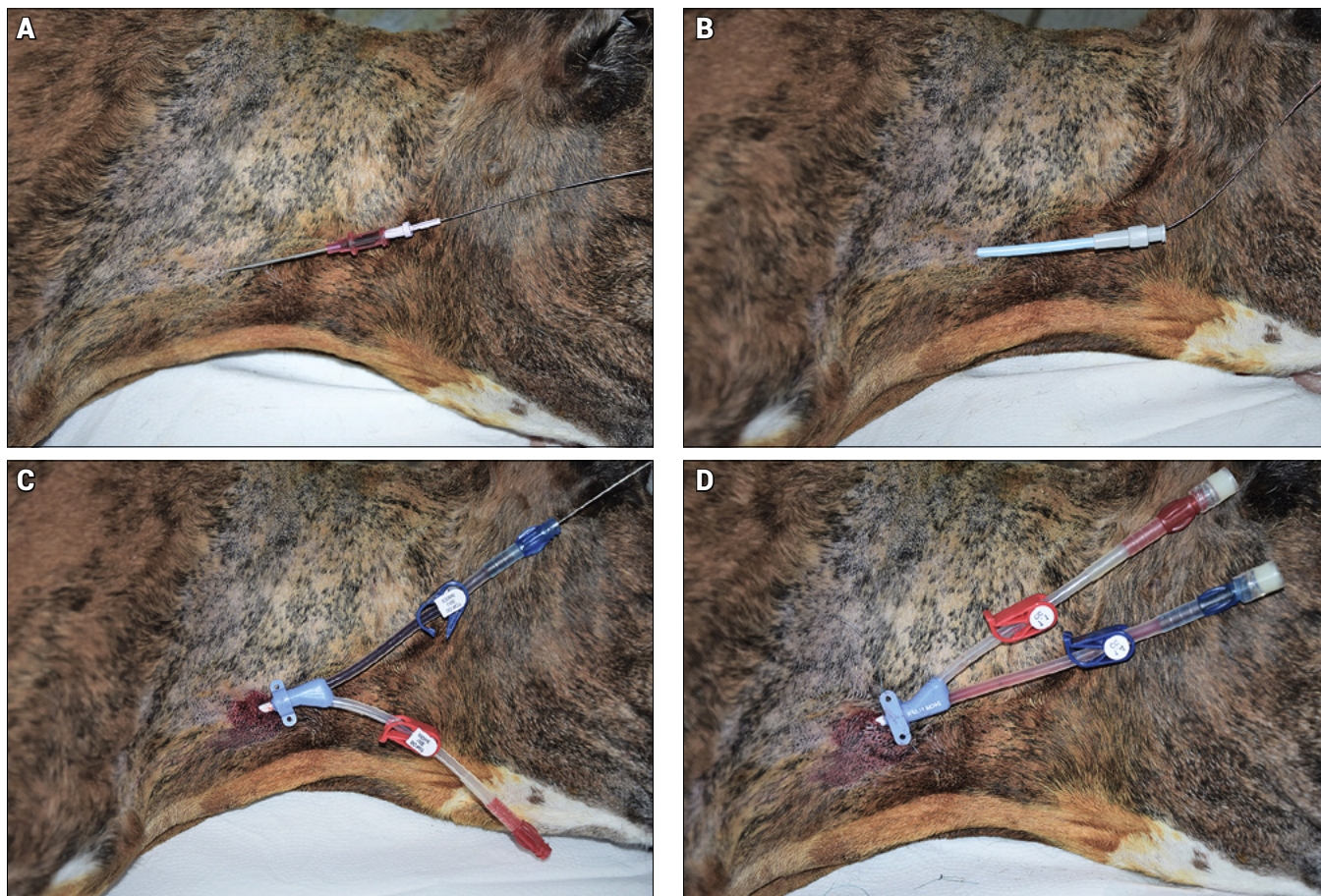
Kolejne kroki wszczepiania cewnika centralnego zmodyfikowaną metodą Seldingera opisano w tabeli 2.

Utrzymanie cewnika

Cewnik centralny zawsze należy obsługiwać w warunkach sterylnych – w rękawiczkach chirurgicznych i maseczce. Przed odkręceniem korków, końcówkę cewnika należy przecierać kompresem ze środkiem dezynfekcyjnym. Po każdym użyciu cewnika powinno się końcówki zamknąć za pomocą nowych sterylnych korków. Przed zamknięciem cewnik przepłukuje się roztworem soli fizjologicznej, a następnie jego światło wypełnia „korkiem” heparynowym (500–5000 j.m./ml) lub cytrynianowym (4%), czasem do antykoagulantu dodaje

Tabela 3. Komplikacje związane ze wszczepieniem cewnika do żyły głównej

Komplikacje wczesne podczas implantacji cewnika
<ul style="list-style-type: none"> – krwawienie z miejsca wkłucia – nieprawidłowe umiejscowienie cewnika – odma opłucnowa – krwawienie do jamy opłucnowej – arytmia – zatorowość powietrzna
Komplikacje późne podczas użytkowania cewnika
<ul style="list-style-type: none"> – zakrzepy w cewniku oraz żyły głównej – zatorowość płucna – zakażenie odcewnikowe – ropień w miejscu wkłucia – zagięcie się cewnika – wysunięcie się cewnika – utworzenie się pochewki fibrynowej wokół cewnika – utrudniony spływ krwi żylny z obrzękiem okolicy twarzowej – antykoagulacja ogólnoustrojowa po wstrzyknięciu „korka” do żyły głównej



Ryc. 6. Wizualizacja kolejnych etapów implantacji cewnika centralnego czasowego u psa. Dla lepszego zobrazowania warunków anatomicznych pola nie obłożono serwetami

się też antybiotyków (cefazolina 10 mg/ml). „Korek” należy zaaspirować po otwarciu cewnika. Cewnik trzeba kontrolować co 12 godzin. Jeżeli pacjent ma wszczepiony cewnik permanentny, należy zmieniać w nim „korki” co 24 godziny, gdy nie jest używany (3).

Komplikacje

Komplikacje związane z wszczepieniem cewnika do żyły głównej można podzielić na wczesne, wynikające z samej procedury implantacji oraz na późne – rozwijające się z czasem podczas używania cewnika (tab. 3). Wśród wczesnych komplikacji można wymienić złe umiejscowienie cewnika, odmę płucnową, krwawienie do jamy opłucnej, zaburzenia rytmu serca, krwawienie z miejsca wkłucia, zatorowość powietrzną. Najczęstszymi powikłaniami późnymi są tworzenie się zakrzepów w żyłę główną, które mogą skutkować zatorowością płucną, oraz zakażenia odcewnikowe. U psów i kotów najczęściej izoluje się ze światła cewników *E. coli*, *Staphylococcus* spp. koagulazo-ujemne, *Enterococcus faecalis*. Z czasem dochodzi do niedrożności cewnika, może też zagiąć się w miejscu wkłucia lub wysunąć (3, 6).

Podsumowanie

Cewniki do wkłuć centralnych najczęściej implantuje się kilkietapową zmodyfikowaną metodą Seldingera w żyłę szyjną zewnętrzną prawej. Stanowią one

dobłą alternatywę dla wielokrotnego nakłuwania żył obwodowych oraz umożliwiają przeprowadzanie zaawansowanych terapii z wykorzystaniem krążenia pozaustrojowego krwi. Aby uniknąć komplikacji związanych z wszczepionym cewnikiem centralnym, należy przede wszystkim przestrzegać zasad aseptyki podczas zakładania i obsługi cewnika.

Piśmiennictwo

1. Beal M., Hughes D.: Vascular Access: Theory and techniques in the small animal emergency patient. *Clin. Tech. Small Anim. Pract.* 2000, **15**, 101–109.
2. Roberts C.: Getting to grips with jugular catheters. <http://www.synergycpd.com/>
3. Chalhoub S., Langston C., Poeppel K.: Vascular access for extracorporeal renal replacement therapy in veterinary patients. *Vet. Clin. Small Anim.* 2011, **41**, 147–160.
4. Waddell L. Direct blood pressure monitoring. *Clin. Tech. Small Anim. Pract.* 2000, **15**, 111–118.
5. Williams K., Linklater A.: Central venous catheter placement: modified Seldinger technique. *Clinician's Brief* 2015; January: 71–75.
6. Adamantos S., Brodbelt D., Moores A.: Prospective evaluation of complications associated with jugular venous catheter use in a veterinary hospital. *J. Small Anim. Pract.* 2010, **51**, 254–257.

Dr Jolanta Bujok, e-mail: jolanta.bujok@upwr.edu.pl