

Nasieniaki u psów na przykładzie przypadku klinicznego

Andrzej Max¹, Cezary Wawryka¹, Małgorzata Sobczak-Filipiak²

z Katedry Chorób Małych Zwierząt z Kliniką¹ oraz z Katedry Patologii i Diagnostyki Weterynaryjnej² Wydziału Medycyny Weterynaryjnej w Warszawie

Guzy jądra są drugą pod względem częstości (po nowotworach skóry) kategorią chorób nowotworowych psów samców, stanowiąc zarazem 91% nowotworów męskich narządów płciowych u tego gatunku (1, 2). Ich znaczenie kliniczne rośnie wraz ze wzrostem zachorowalności. Badania Grieco i wsp. (3) wykazały, że w grupie 232 sekcjonowanych psów u 62 (27%) były obecne guzy jąder, co stanowi większy ich udział w porównaniu do wcześniejszych doniesień. We współczesnych badaniach słoweńskich, obejmujących 1975 guzów pochodzących od psów samców, 206 (10,4%) stanowiły nowotwory jąder. Wśród nich najliczniejszą grupę reprezentowały nasieniaki (*seminoma*) 47,8%,

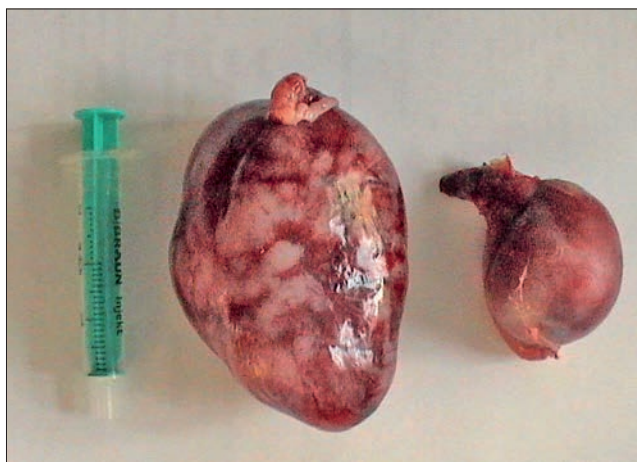
następnie guzy z komórek śródmiąższowych (*leydigoma*) z udziałem 28,6%, guzy z komórek Sertolego (*sertolioma*) – 19,6% i guzy mieszane – 4%. W zdecydowanej większości nowotwory były umiejscowione jednostronnie (86,4%), podczas gdy guzy w obu jądrach stwierdzono tylko u 28 psów, co stanowiło 13,6% (4). Ogólnie nowotwory jąder dzielą się na gonadalne – wywodzące się z komórek podporowych (Sertolego) lub śródmiąższowych jądra (Leydiga) oraz zarodkowe (germinalne) pochodzące od pierwotnych komórek rozrodczych (gonocytów). Do tych ostatnich należą nasieniaki, a ich odpowiednikiem w gonadzie żeńskiej jest rozrodczak (*dysgerminoma*).

Seminomas in dogs – a clinical case

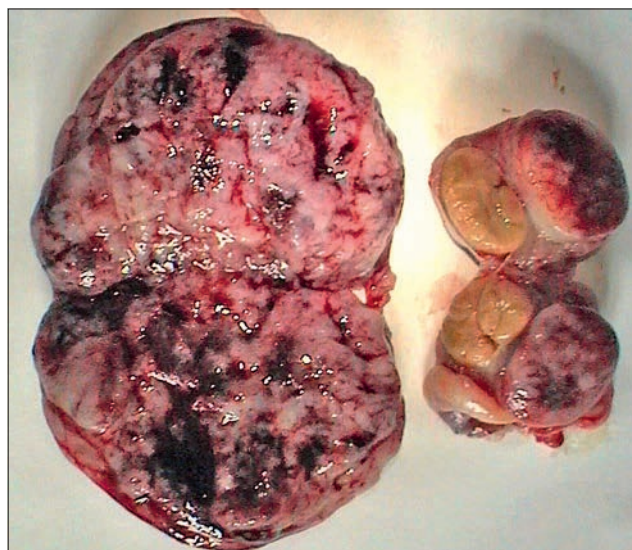Max A.¹, Wawryka C.¹, Sobczak-Filipiak M.²,
Department of Small Animal Diseases¹ and
Department of Pathology and Veterinary
Diagnostics² Faculty of Veterinary Medicine,
Warsaw University of Life Sciences – SGGW

The aim of this article was to present a clinical case of seminoma in dog. Seminomas belong to the mostly encountered testicular tumors in men as well as in older dogs. They represent germinal neoplasms derived from gonocytes, similarly to dysgerminoma in females. They occur often in cryptorchid testes and their prevalence seems to increase over last decades. This paper presents a clinical case of bilateral seminoma in the cryptorchid, old, small mongrel dog. The tumor of the scrotal testis displayed a classic, less malignant form, while within the abdominal testis the tumor proved to be a disseminated, anaplastic seminoma of higher histological malignancy. The comparison between human and canine seminomas has been also discussed.

Keywords: seminoma, cryptorchidism, dog.



Ryc. 1. Jądro mosznowe (po lewej) i jądro brzuszne



Ryc. 2. Jądra na przekroju, mosznowe (po lewej) i brzuszne

Opis przypadku

Pacjentem był pies mieszańca w wieku oszacowanym na ponad 10 lat i masie ciała 10 kg, jednostronny wnetr brzuszny. Przeprowadzono zabieg usunięcia obu jąder. Lewe jądro (brzusze) było znacznie powiększone. Po jego przecięciu powierzchnia okazała się gruzelkowata z cechami rozmiękania i wyciekaniem płynu. Jądro prawe (mosznowe) cechowało się ograniczoną przesuwalnością i było nieco powiększone. Na jego przekroju był widoczny lity guz średnicy ok. 1 cm (ryc. 1, 2). Przeprowadzono badanie histopatologiczne jąder. Obustronnie nowotwory rozpoznano jako nasieniaki, przy czym w jądrze brzuszным nowotwór przyjął formę rozlaną (5). Według innej klasyfikacji guz z jądra mosznowego stanowił formę klasyczną nasieniaka (6), co ilustruje ryc. 3: duże okrągłe lub wielokątne komórki nowotworowe o jasnej cytoplazmie, granice komórek wyraźne, jądra położone centralnie lub mimośrodowo z pojedynczymi jąderkami; widoczne nacieki limfocytarne (limfocyty małe) oraz wąskie pasma tkanki łącznej pomiędzy litymi polami komórek nowotworowych. Z kolei w jądrze brzuszным stwierdzono postać anaplastyczną (bardziej złośliwą) nasieniaka (ryc. 4): duże okrągłe lub wielokątne komórki nowotworowe o jasnej cytoplazmie, granice komórek słabo widoczne, jądra położone centralnie lub mimośrodowo z pojedynczymi lub dwoma jąderkami, ogniskowo widoczne liczne figury podziałów komórkowych (IM ok. 3), w mięszu guza obecne ogniska martwicy oraz znacznego stopnia przekrwienie i wylewy krwi, nacieki limfocytarne i wąskie pasma bogato unaczynionej tkanki łącznej.

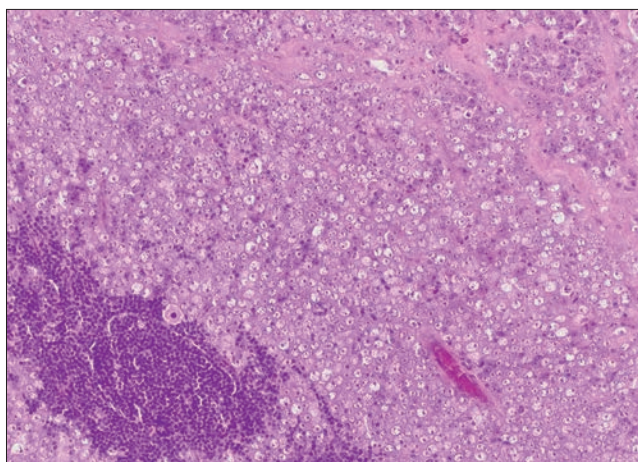
Omówienie przypadku

Wydaje się, że problem nowotworów jąder u ludzi nasila się, zwłaszcza w Europie (7), a biorąc pod uwagę potencjalny

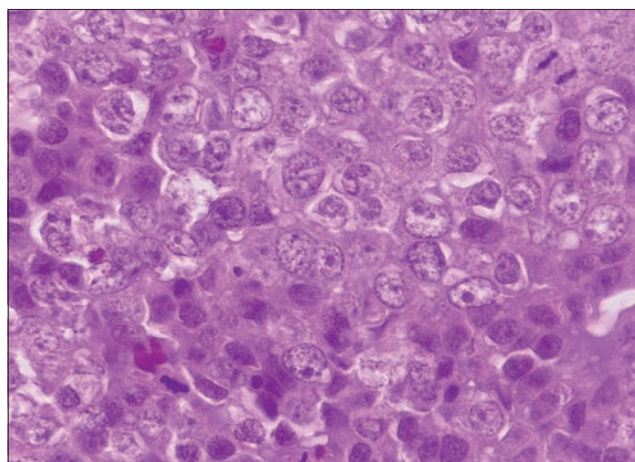
wpływ czynników środowiskowych, można się spodziewać ich oddziaływania także na zwierzęta, szczególnie żyjące w zbliżonych warunkach, jak psy domowe. Brane są też pod uwagę skłonności rasowe. Owczarki niemieckie, norweskie psy na łosie (Norwegian elkhound) i owczarki belgijskie malinois wydają się wykazywać predyspozycję rasową do powstawania nasieniaków (1, 8, 9). Ponadto, jako ponadprzeciętnie podatne na te nowotwory, wymienia się rasy: husky, owczarek staroangielski, dog niemiecki, samojed, buldog, szpic wilczy, wyżeł weimarski, foksterier i terier szkocki (<http://vssso.org/index.php/education-new/cancer-information-new/cancer-in-dogs-by-tumor-type-new/9-education/444-testicular-seminoma>). W przedstawionym przypadku pies był małym mieszańcem, co wyklucza podatność rasową. Był on natomiast wnetr jednostronnym, która to wada sprzyja rozwojowi nowotworów. Wnetrostwo występuje u psów ze stosunkowo dużą częstością, a mianowicie od 1,2 do 9,7% (10). Gonady, które nie osiągnęły moszny, zwykle wykazują cechy niedorozwoju, są mniejsze i wiotkie, bez możliwości spermatogenezy, produkują natomiast testosteron. Są one narażone na transformację nowotworową wielokrotnie bardziej niż jądra mosznowe (11, 12, 13). Zwłaszcza występowanie nowotworów jąder u psów w wieku poniżej 10 lat jest istotnie związane z wnetrostwem (2). Wykazano, że jądra niezstąpione cechują się zwiększoną aktywnością proliferacyjną komórek Sertolego, co może być czynnikiem predysponującym do nowotworzenia (14). Właśnie guzy z komórek Sertolego oraz nasieniaki występują z większym nasileniem w jądrach wnetroskich (15). Prezentowany przypadek znakomicie ilustruje tę prawidłowość, gdyż – niezależnie od przyjętej klasyfikacji – w jądrze, które zstąpiło do moszny, nowotwór (nasieniak klasyczny, guz lity) ma znacznie łagodniejszy obraz

histopatologiczny, aniżeli ten, który rozwinął się w jądrze pozostającym w jamie brzusznej pacjenta (nasieniak anaplastyczny, forma rozlaną).

Wiadomo, że niektóre nowotwory gonadowe mają zdolność wydzielniczą. Dotyczy to zwłaszcza guzów z komórek Sertolego, które mogą produkować estrogeny, a czasem progesteron. Powoduje to wystąpienie objawów towarzyszących zwanym zespołem paranowotworowym lub paraneoplastycznym (np. łysienie, hiperpigmentacja skóry, ginekomastia, zmiany w gruczole krokowym, pancytopenia). Jeżeli wspomniane objawy występują u psów są spowodowane estrogenami wydzielanymi przez chore jądro, używa się określenia: zespół feminizacji jądrowej. Niekiedy podobne zmiany mogą towarzyszyć nasieniakom, czego przykładem jest 8-letni yorkshire terier, u którego wystąpiła hiperestrogenemia i łysienie w powiązaniu z nasieniakiem w jądrze brzuszным (16). Nasieniaki są guzami o zróżnicowanej wielkości od 1 do 10 cm, lite, jak w jądrze mosznowym opisywanego przypadku lub o budowie zrazikowej bądź gruzelkowej, jak w jądrze brzuszным. Czasem obserwuje się w nich ogniska zbroczyny lub martwicy (3). Podobne zmiany obserwowano w opisanym przypadku własnym w nasieniaku anaplastycznym jądra brzuszного. U psów, w odróżnieniu od ludzi, złośliwość nasieniaków jest niska, aczkolwiek opisywano przerzuty do węzłów chłonnych, skóry, jamy ustnej, narządów jamy brzusznej, płuc, mózgu, oka (1, 17, 18). Częstość odległych przerzutów określa się na 6–10% (1). Wyjątkowo rozległe zmiany metastatyczne przedstawiono u psa west highland white teriera z pierwotnym guzem w jądrze mosznowym, rozpoznany pooperacyjnie jako nasieniak. Ogniska przerzutowe stwierdzono w osłonce pochwowej i mosznie. Dwa miesiące później dogłowo do prącia wystąpiły trzy guzy skórne, które



Ryc. 3. Obraz mikroskopowy nasieniaka jądra mosznowego, barwienie hematoksyliną i eozyną, pow. 10×



Ryc. 4. Obraz mikroskopowy nasieniaka jądra brzuszного, barwienie hematoksyliną i eozyną, pow. 40×

usunięto. Po prawie 2 latach od orchiektomii zaobserwowano mnogie guzy skórne oraz obrzęk w okolicy okołoprzełykowej. Psa poddano eutanazji i podczas sekcji stwierdzono przerzuty nasieniaka do języka, podniebienia miękkiego, tchawicy i osierdzia (19).

Wydaje się, że 44-proc. udział guzów Sertolego wśród nowotworów jąder, który podawano jako największy (1), zmniejsza się na rzecz nasieniaków i guzów z komórek śródmiąższowych (2, 8, 11, 20). W innych badaniach wśród 183 nowotworów jąder aż 108 okazało się nasieniakami (21).

Otwarty pozostaje problem, czy nasieniaki, podobnie jak pozostałe nowotwory jąder u psów, wykazują podobieństwo do występujących u ludzi na tyle istotne, by służyć jako modelowe dla potrzeb medycyny człowieka. Relacja międzygatunkowa wyraża się między innymi pewną zbieżnością immunoekspresji markerów białkowych. W szczególności wykazano brak immunoekspresji inhibiny α w 75% psich i 100% ludzkich nasieniaków, podczas gdy intensywną reakcją zanotowano wobec markera proliferacji komórkowej Ki-67 w 40 i 60% tych nowotworów odpowiednio u psów i u ludzi (22). U człowieka pod względem histologicznym zdecydowanie przeważają nasieniaki w postaci klasycznej (w zdecydowanej większości u młodych mężczyzn), natomiast u psów mają one najczęściej cechy nasieniaka spermatocytarnego (23, 24), który u ludzi występuje z kolei znacznie rzadziej. O ile klasyczne ludzkie nasieniaki wykazują cechy wskazujące na ich pochodzenie od raka *in situ* gonocytów, to nie stwierdzono tego w nasieniakach psów, co upodabnia je do nasieniaka spermatocytarnego u ludzi (23). Między tymi guzami występuje też podobieństwo układu chromosomów, wyrażające się zdecydowaną diploidnością komórek nowotworowych, co nie jest typowe dla najczęstszych guzów germinalnych człowieka – nasieniaków klasycznych. U obu gatunków nowotwory o cechach nasieniaka spermatocytarnego występują zwykle w starszym wieku. Średni wiek psów z rozpoznaną chorobą wynosi około 10 lat (1, 4). Zaproponowano zatem, aby nasieniaka psów traktować jako odpowiednik nasieniaka spermatocytarnego u ludzi (23, 25). Jednak inne badania immunohistochemiczne wskazują, że psie nasieniaki mogą być podobne pod względem ekspresji swoistych markerów białkowych, takich jak łożyskowa fosfataza alkaliczna (placental alkaline phosphatase – PLAP) lub białko KIT (CD117) do klasycznego lub do spermatocytarnego nasieniaka ludzkiego (24, 26, 27), co wskazuje na potrzebę pogłębionej diagnostyki tych nowotworów.

Piśmiennictwo

- Johnston S.D., Root Kustritz M.V., Olson P.N.S.: *Canine and Feline Theriogenology*. W.B. Saunders Company, Philadelphia 2001, s. 324–327.
- Liao A.T., Chu P.Y., Yeh L.S., Lin C.T., Liu C.H.: A 12-year retrospective study of canine testicular tumors. *J. Vet. Med. Sci.* 2009, **71**, 919–923.
- Grieco V., Riccardi E., Greppi G.F., Teruzzi F., Iermanò V., Finazzi M.: Canine testicular tumours: a study on 232 dogs. *J. Comp. Pathol.* 2008, **138**, 86–89.
- Švara T., Gombač M., Pogorevc E., Plavec T., Zrimšek P., Pogačnik M.: A retrospective study of canine testicular tumours in Slovenia. *Slovenian Vet. Res.* 2014, **51**, 81–88.
- MacLachlan N.J., Kennedy P.C.: *Tumors of the genital system. W: Meuten D.J.: Tumors in Domestic Animals*. Iowa State Press, Blackwell Publishing Company 2002, 547–574.
- Domagała W.: Choroby narządu płciowego męskiego. W: Stachura J., Domagała W.: *Patologia znaczy słowo o chorobie, t. II Patologia narządowa, część 2*. Polska Akademia Umiejętności, Wydział Lekarski, Kraków 2005, 943–969.
- Chia V.M., Quraishi S.M., Devesa S.S., Purdue M.P., Cook M.B., McGlynn K.A.: International trends in the incidence of testicular cancer, 1973–2002. *Cancer Epidemiol. Biomarkers Prev.* 2010, **19**, 1151–1159.
- Nødtvedt A., Gamlem H., Gunnes G., Grotmol T., Indrebo A., Moe L.: Breed differences in the proportional morbidity of testicular tumours and distribution of histopathologic types in a population-based canine cancer registry. *Vet. Comp. Oncol.* 2011, **9**, 45–54.
- Peterson M.R., Frommelt R.A., Dunn D.G.: A study of the lifetime occurrence of neoplasia and breed differences in a cohort of German Shepherd Dogs and Belgian Malinois military working dogs that died in 1992. *J. Vet. Intern. Med.* 2000, **14**, 140–145.
- De Gier J., van Sluijs F.J.: Testes. Cryptorchidism. W: Rijnberk A., Kooistra H.S.: *Clinical Endocrinology of Dogs and Cats*. Schlütersche Verlagsgesellschaft, Hannover 2010, 239.
- Ortega-Pacheco A., Rodríguez-Buenfil J.C., Bolio-Gonzalez M., Jiménez-Coello M., Linde Forsberg C.: Pathological conditions of the reproductive organs of male stray dogs in the tropics: prevalence, risk factors, morphological findings and testosterone concentrations. *Reprod. Domest. Anim.* 2006, **41**, 429–437.
- Pendergrass T.W., Hayes H.M. Jr.: Cryptorchism and related defects in dogs: epidemiologic comparisons with man. *Teratology* 1975, **12**, 51–55.
- Reif J.S., Maguire T.G., Kenney R.M., Brodey R.S.: A cohort study of canine testicular neoplasia. *J. Am. Vet. Med. Assoc.* 1979, **175**, 719–723.
- Moon J.H., Yoo D.Y., Jo Y.K., Kim G.A., Jung H.Y., Choi J.H., Hwang I.K., Jang G.: Unilateral cryptorchidism induces morphological changes of testes and hyperplasia of Sertoli cells in a dog. *Lab. Anim. Res.* 2014, **30**, 185–189.
- Hayes H.M. Jr., Wilson G.P., Pendergrass T.W., Cox V.S.: Canine cryptorchism and subsequent testicular neoplasia: case-control study with epidemiologic update. *Teratology* 1985, **32**, 51–56.
- Kim O., Kim K.S.: Seminoma with hyperestrogenemia in a Yorkshire Terrier. *J. Vet. Med. Sci.* 2005, **67**, 121–123.
- Spugnini E.P., Bartolazzi A., Ruslander D.: Seminoma with cutaneous metastases in a dog. *J. Am. Anim. Hosp. Assoc.* 2000, **36**, 253–256.
- Tagikuchi M., Iida T., Kudo T., Hashimoto A.: Malignant seminoma with systemic metastases in a dog. *J. Small Anim. Pract.* 2001, **42**, 360–362.
- Lucas X., Rodenas C., Cuello C., Gil M.A., Parrilla I., Soler M., Belda E., Agut A.: Unusual systemic metastases of malignant seminoma in a dog. *Reprod. Domest. Anim.* 2012, **47**(4):e59–61. doi: 10.1111/j.1439–0531.2011.01927.x.
- Masserdotti C., Bonfanti U., De Lorenzi D., Tranquillo M., Zanetti O.: Cytologic features of testicular tumours in dog. *J. Vet. Med. A Physiol. Pathol. Clin. Med.* 2005, **52**, 339–346.
- D'Angelo A.R., Vita S., Marruchella G., Di Francesco G.: Canine testicular tumours: a retrospective investigation in Abruzzo and Molise, Italy. *Vet. Ital.* 2012, **48**, 329–333.
- Ciaputa R., Nowak M., Madej J.A., Poradowski D., Janus I., Dziegiel P., Gorzyska E., Kandefer-Gola M.: Inhibin- α , E-cadherin, calretinin and Ki-67 antigen in

the immunohistochemical evaluation of canine and human testicular neoplasms. *Folia Histochem. Cytobiol.* 2014, **52**, 326–334.

- Bush J.M., Gardiner D.W., Palmer J.S., Rajpert-De Meyts E., Veeramachaneni D.N.: Testicular germ cell tumours in dogs are predominantly of spermatocytic seminoma type and are frequently associated with somatic cell tumours. *Int. J. Androl.* 2011, **34**, e288–95 doi: 10.1111/j.1365–2605.2011.01166.x.
- Thorvaldsen T.E., Nødtvedt A., Grotmol T., Gunnes G.: Morphological and immunohistochemical characterisation of seminomas in Norwegian dogs. *Acta Vet. Scand.* 2012, **54**, doi: 10.1186/1751–0147–54–52.
- Looijenga L.H., Olie R.A., van der Gaag I., van Sluijs F.J., Matoska J., Ploem-Zaaijer J., Kneplé C., Oosterhuis J.W.: Seminomas of the canine testis. Counterpart of spermatocytic seminoma of men? *Lab. Invest.* 1994, **71**, 490–496.
- Grieco V., Riccardi E., Rondena M., Ciampi V., Finazzi M.: Classical and spermatocytic seminoma in the dog: histochemical and immunohistochemical findings. *J. Comp. Pathol.* 2007, **137**, 41–46.
- Grieco V., Banco B., Giudice C., Mosca F., Finazzi M.: Immunohistochemical expression of the KIT protein (CD117) in normal and neoplastic canine testes. *J. Comp. Pathol.* 2010, **142**, 213–217.

Dr hab. Andrzej Max prof. nadzw.,
e-mail: andrzej_max@sggw.pl