

# Komórki C tarczycy w warunkach fizjologicznych i stanach patologicznych. Część I. Różnicowanie, morfologia, lokalizacja i funkcje komórek C

Justyna Sokołowska, Kaja Urbańska

z Katedry Nauk Morfologicznych Wydziału Medycyny Weterynaryjnej w Warszawie

## C cells in normal and pathological conditions. Part I. Development, morphology, localization and functions of C cells

Sokołowska J., Urbańska K., Department of Morphological Science, Faculty of Veterinary Medicine, Warsaw University of Life Sciences – SGGW

This article aims at the presentation of C cells of the thyroid gland with the focus on their roles in both physiological and pathological conditions. C cells, also called parafollicular cells, represent the second type of endocrine cells in thyroid gland, apart from the follicular cells. They constitute a small percentage of thyroid gland parenchyma. They can be located intrafollicularly between follicular cells or can lay within stroma in epifollicular or interfollicular position. However, the exact localization of C cells as well as their number, morphology and distribution within thyroid lobe differ among species. The primary function of C cells is synthesis and secretion of calcitonin. Apart from their role in calcium homeostasis, C cells produce also many regulatory peptides including somatostatin, serotonin, ghrelin, and are also involved in the intrathyroidal regulation of follicular cell activity.

**Keywords:** C cells, thyroid gland, regulatory peptides.

Komórki C po raz pierwszy zostały opisane w 1876 r. przez Babera w tarczycy u psów i określone mianem komórek parenchymatycznych (parenchymatous cells). W następnych latach identyfikowano je w tarczycach kolejnych gatunków ssaków, nadając im wiele różnych nazw, m.in. „komórki przypęcherzykowe” (parafollicular cells), „śródpęcherzykowe” (interfollicular cells), „neurohormonalne” (neurohormonal cells), „srebrnochłonne” (argyrophil cells), „jasne” (light cells), „jasne komórki olbrzymie” (giant-light cells) czy „bogate w mitochondria” (mitochondriom-rich cells). Termin „komórki C” został użyty po raz pierwszy w 1966 r. przez Pearse’a (1), który za pomocą barwień immunofluorescencyjnych prowadzonych na tarczycach świń udowodnił, że zawierają one kalcytoninę (1). Obecnie komórki te funkcjonują pod dwiema nazwami – „komórki przypęcherzykowe” i „komórki C”. Z uwagi na to, że w obrębie miększu tarczycy nie zawsze leżą one przypęcherzykowo, a ponadto mogą występować także poza tarczycą, preferowany termin to „komórka C” (2).

## Rozwój embriologiczny komórek C

Komórki C tarczycy wywodzą się bezpośrednio z ciała pozaskrzelowego (ultimobranchial body). Jest to parzysta struktura powstająca z uwypuklenia brzuszno-bocznej ściany położonej najbardziej doogonowo kieszonki skrzelowej (V u człowieka, IV u myszy). Powstaje w ten sposób pęcherzykowata struktura wysłana jedną warstwą komórek nabłonkowych pochodzenia endodermalnego położonych na błonie podstawnej (3). Komórki te następnie intensywnie dzielą się, czego efektem jest powstanie litego skupiska otoczonego błoną podstawną (ciało pozaskrzelowe), które początkowo połączone jest ze ścianą kieszonki skrzelowej wąskim pasmem komórek. Następnie ciała pozaskrzelowe przemieszczają się w kierunku do przodu i doogonowo i dołączają do migrującego zawiązka tarczycy, gdy znajduje się on na wysokości krtani. Ich komórki rozpraszają się, wnikają do mezenchymy zawiązka tarczycy, gdzie dzielą się i różnicują się na komórki C (4). U wszystkich kręgowców z wyjątkiem ssaków ciała pozaskrzelowe nie łączą się z tarczycą, lecz tworzą odrębne struktury, zwane gruczołami ultimobranchialnymi. (3, 4). U niektórych gatunków zwierząt, w tym u królików, kotów, psów i kóz, komórki C migrują także do gruczołów przytarczycznych, ale tylko tych położonych wewnątrz tarczycy (2, 3).

Badania prowadzone na zarodkach ptaków wykazały, że migrujące ciało pozaskrzelowe kontaktuje się ze zwojem dalszym nerwu błędnego, co umożliwia jego kolonizację przez komórki wywodzące się z grzebienia nerwowego, i to one ostatecznie różnicują się w komórki C. Te obserwacje zostały przełożone bezpośrednio na ssaki, bez przeprowadzenia jakichkolwiek badań, które potwierdziłyby tę teorię. Stąd też wzięło się szeroko akceptowane przekonanie, że komórki C ssaków mają charakter neuroendokryny (2, 3). Ostatnio jednak pochodzenie komórek C ssaków z grzebienia nerwowego jest kwestionowane (2). Badania przeprowadzone na myszach transgenicznych wskazują, że komórki nerwowe nie migrują do ciała pozaskrzelowego, a komórki C mają pochodzenie endodermalne (3). Ponadto z ciał pozaskrzelowych mogą także bezpośrednio powstać niektóre z pęcherzyków tarczycy (3, 5).

Obecność komórek C w tarczycach ektotopowych jest zmienna. U psów nie zaobserwowano ich występowania w tarczycach dodatkowych zlokalizowanych w tkance tłuszczowej otaczającej aortę zstępującą (6), podczas gdy u ludzi stwierdzono ich obecność w tarczycy dodatkowej zlokalizowanej w obrębie języka (7).

## Pozostałości ciał pozaskrzelowych

Pozostałości ciał pozaskrzelowych można zaobserwować w rozwoju postnatalnym. Ich obecność w tarczycy uważa się nawet za cechę fizjologiczną (8). Opisano je u wielu gatunków, w tym u ludzi, gryzoni, psów, bydła, żubrów, a nawet wielbłądów. W badaniach prowadzonych u psów obecność pozostałości ciał pozaskrzelowych stwierdzono w 26 na 40 badanych tarczyc (9), a u żubrów w 60 na 84 tarczycy (10). W opinii autorów prac z tego zakresu ich obecność można stwierdzić

w większości gruczołów tarczowych, jeżeli tylko badanie prowadzone jest odpowiednio skrupulatnie (11).

Pozostałości ciał pozaskrzelowych składają się z dwóch zróżnicowanych typów komórek: nabłonkowych i, zwykle mniej licznych, komórek C (9, 10, 11, 12, 13). W ich skład wchodzi też zmienna liczba komórek niezróżnicowanych, w tym komórki macierzyste. Obecność tych struktur prawdopodobnie ma istotne znaczenie w rozwoju zmian patologicznych w tarczycy (14).

U ludzi pozostałości ciał pozaskrzelowych przyjmują formę tzw. litych gniazd komórkowych (solid cell nests; 2, 11, 12), w których obecność komórek C stwierdza się w 30–50% przypadków (11). U innych gatunków, takich jak gryzoni, bydło, żubry, wielbłądy, struktury te są określane mianem pęcherzyków ultimobranchialnych (2, 10, 13, 14, 15, 16). Pęcherzyki te przybierają różny kształt, a wysięlające je tyreocyty mogą przyjmować wygląd od komórek nabłonka jednowarstwowego walcowatego, przez wielorzędowy, nawet do wielowarstwowego. Są wypełnione koloidem, a czasami mają nietypową zawartość. Pęcherzykom towarzyszą grupy komórek nabłonkowych oraz komórki C, które są obecne zarówno w ścianach nietypowych pęcherzyków, jak i w formie skupisk położonych w tkance łącznej pomiędzy nimi (10, 13, 16). Podobne struktury, określane jako pęcherzyki mieszane (mixed follicles), występują także w obrębie litych gniazd komórkowych u ludzi. W badaniach prowadzonych przez Haracha (17) stwierdzono je w 77% przypadków tych struktur, chociaż komórki C nie leżały w obrębie ścian tych pęcherzyków.

U psów pozostałości ciałek pozaskrzelowych opisano, z uwagi na ich rozmiary, jako kompleksy komórek C (C-cell complexes). Oprócz licznych komórek C zawierają one także komórki niezróżnicowane w różnych wzajemnych proporcjach. Niektóre z nich są utworzone prawie wyłącznie z komórek C. W tych przypadkach również stwierdza się obecność niewielkich pierwotnych pęcherzyków zawierających koloid i wykazujących dodatnią reakcję z tyreoglobuliną. Wraz z wiekiem liczba komórek niezróżnicowanych w obrębie kompleksu spada, a wzrasta liczba pęcherzyków o większej średnicy (9). Podobny obraz mają pozostałości ciał pozaskrzelowych u kotów (18).

## Ultrastruktura komórek C

Ultrastruktura komórek C tarczycy jest zbliżona u wszystkich gatunków (19). Komórki te wyraźnie różnią się od tyreocytów. Do ich najważniejszych cech ich ultrastruktury należą liczne, duże, elektronowo gęste ziarnistości wydzielnicze otoczone pojedynczą błoną komórkową (19, 20, 21, 22, 23). Ziarnistości te różnią się od siebie wielkością, gęstością i kształtem (okrągłe, owalne, czasem o kształcie cytryny), nawet w obrębie jednej komórki (20, 21). Niekiedy stwierdza się „wyspecjalizowane komórki” zawierające ziarnistości o bardziej jednolitym wyglądzie, ale o mniejszej średnicy i większej gęstości (20). Ponadto komórki C posiadają liczne mitochondria i bardzo dobrze rozwinięte aparat Golgiego i siateczkę śródplazmatyczną szorstką. Zawierają wolne rybosomy, które w niektórych komórkach

są bardzo liczne (20, 21, 22, 23). Komórki C łączą się ze sobą za pomocą desmosomów (20), ale mimo że ściśle przylegają do komórek pęcherzykowych, pomiędzy nimi a tyreocytami nie występują ani desmosomy, ani inne połączenia międzykomórkowe (19, 20).

### Liczba i rozmieszczenie komórek C w obrębie płatów tarczycy

Liczba i rozmieszczenie komórek C w obrębie płatów tarczycy różni się u poszczególnych gatunków zwierząt (2, 3). U większości z nich, w tym u ludzi, szczurów, myszy, królików czy świń, komórki C lokalizują się głównie w centralnych częściach płatów. Wraz z przesuwaniami się ku obwodowi liczba komórek C stopniowo spada, tak że oba bieguny płatów tarczycy, dogłowy i doogonowy, są ich pozbawione (2, 13, 18, 24, 25). Obszar, w którym komórki te występują w największej liczbie, określany jest jako region komórek C (C-cell region). Odpowiada on miejscu fuzji ciał pozaskrzelowych z mięszem zawiązka tarczycy (2). W tych rejonach mięszu tarczycy, w których komórki C występują, ich zasięg na przekroju poprzecznym płata również nie jest jednolity. Znacznie większe zagęszczenie komórek C występuje w głębszych partiach płata w porównaniu z jego częścią obwodową (13, 25, 26). Obszary mięszu tarczycy leżące tuż pod torebką są często całkowicie ich pozbawione (27, 28).

Określając liczbę komórek C w tarczycy, oblicza się ich odsetek w stosunku do tyreocytów lub całej populacji komórek endokrynowych tego narządu (komórki C i tyreocyty łącznie). U ludzi komórki C stanowią mniej niż 1% całkowitej populacji komórek endokrynowych tarczycy (29), u świń jest to 3,8% (25). U zwierząt laboratoryjnych, takich jak myszy, świnki morskie czy króliki, ich odsetek określono na 10–13% (27, 30), u szczurów na 23,1% (30), a u psów na 20–45% całkowitej populacji komórek endokrynowych (30). Ponadto liczba komórek C zmienia się wraz z wiekiem. Potwierdzono to np. u szczurów (2, 13, 31) i świńek morskich (27), u których liczba komórek C u osobników dorosłych jest znacznie wyższa niż u nowo narodzonych. U szczurów wzrost ten jest szczególnie wyraźny we wczesnym okresie po urodzeniu, a następnie po 1. roku życia (31). U ludzi dane dotyczące zależności od wieku zmian liczby komórek C są sprzeczne. Istnieją prace, które potwierdzają obserwacje poczynione na gryzoniach (32), podczas gdy inne stwierdzają tendencję odwrotną (33).

### Morfologia i położenie komórek C w obrębie mięszu tarczycy

W preparatach mikroskopowych barwionych rutynową metodą hematoksylina-eozyna komórki C są znacznie większe niż tyreocyty. Ich cytoplazma barwi się jaśniej niż w komórkach pęcherzykowych, a jądro ma nieco większą średnicę. Pomimo tego są one bardzo trudno rozpoznawalne (2) i rutynowo zabarwione preparaty histologiczne zwykle nie pozwalają na ich identyfikację, a niekiedy nawet nie uwidaczniają rozrostów komórek C (8). Stąd dużo bardziej wiarygodną metodą ich identyfikacji są barwienia specjalne

(2). Początkowo do uwidocznienia komórek C wykorzystywano technikę srebrzenia (10, 26, 27, 28), obecnie barwi się je metodami immunohistochemicznymi, wykorzystując przeciwciała skierowane przeciwko kalcytoninie (2, 8, 13, 25).

Komórki C cechują się zmiennym kształtem: od wielokątne do wydłużone. U niektórych gatunków (żubr, bydło, nornik bury, szczur) mogą posiadać także wypustki cytoplazmatyczne (28, 34). Wygląd komórek C jest charakterystyczny gatunkowo. Podobnie od gatunku zwierzęcia zależy ich położenie w stosunku do pęcherzyków tarczycy (2, 3).

Komórki C mogą leżeć zarówno w obrębie ściany pęcherzyków tarczycy, ale także przyjmować lokalizację pozapęcherzykową. W tym drugim przypadku przylegają bezpośrednio do błony podstawnej pęcherzyków lub leżą w tkance łącznej pomiędzy nimi (2, 28). Oceniając w preparatach histologicznych precyzyjną lokalizację komórek C leżących pozapęcherzykowo, należy zdawać sobie sprawę, że trudno jest z całą pewnością stwierdzić, czy komórki leżące pozapęcherzykowo w zrębie narządu tak naprawdę nie leżą przy błonie podstawnej pęcherzyków, które przecięto stycznie do jego ściany (28). W zależności od gatunku komórki C mogą układać się w jednej lub w kilku z omówionych pozycji, w różnych wzajemnych proporcjach. Ponadto w każdym położeniu mogą leżeć pojedynczo lub też w mniejszych lub większych skupiskach (28, 34).

Mimo że położenie komórek C jest odmienne u różnych gatunków ssaków, to zawsze pozostają one w kontakcie z tyreocytami (2, 19). Komórki znajdujące się w ścianie pęcherzyków są oddzielone od koloidu przez cytoplazmę tyreocytów, natomiast swoją podstawą pozostają w kontakcie z błoną podstawną pęcherzyków (2).

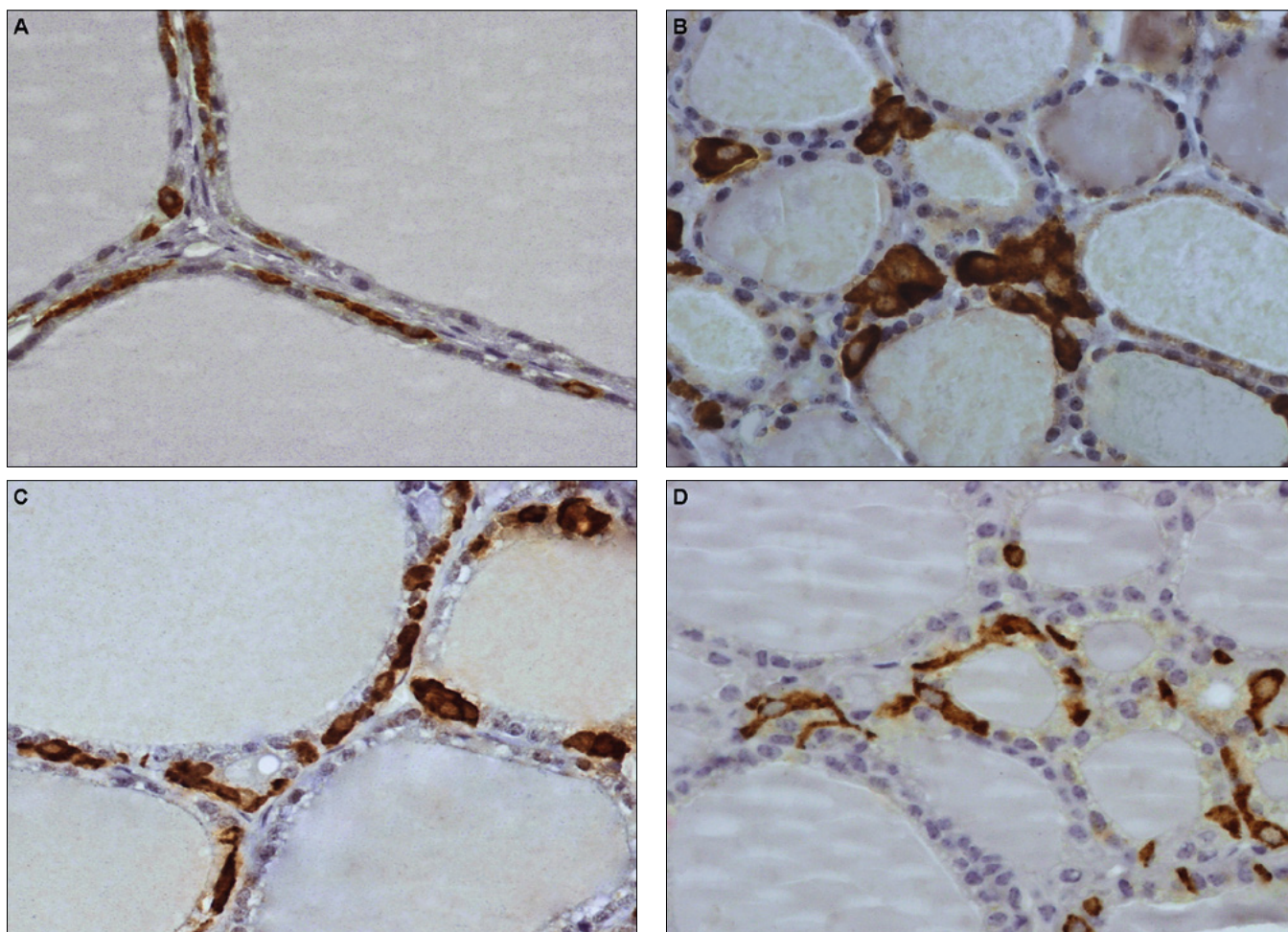
Niezależnie od ich lokalizacji w stosunku do pęcherzyków komórki C zwykle układają się w postaci niewielkich skupisk, pomiędzy którymi znajdują się rejonu pozbawione ich obecności lub z komórkami C leżącymi pojedynczo (28, 35).

### Charakterystyka komórek C u wybranych gatunków zwierząt

U świń komórki C (**ryc. 1A**) są wrzecionowatego kształtu, mocno wydłużone i posiadają owalne jądro, zazwyczaj położone mimośrodkowo. Leżą w obrębie ściany pęcherzyka, zwykle pojedynczo. W przypadkach gdy ich liczba jest większa, układają się w formie łańcuchów, ale zwykle nie wchodzą ze sobą w bezpośredni kontakt (2, 21, 25, 34).

U psów komórki C (**ryc. 1B**) są dosyć duże, owalne lub wielokątne, o położonym centralnie jądrze dopasowanym do kształtu komórki (okrągłym lub nieregularnym). Zazwyczaj tworzą grupy, czasami liczne, zlokalizowane między pęcherzykami tarczycy, często przylegające do ich błony podstawnej. W takim skupisku granice międzykomórkowe są słabo widoczne. Komórki C leżące pojedynczo są rzadko spotykane (2, 34, 36).

U koni komórki C (**ryc. 1C**) charakteryzuje polimorfizm. Przyjmują kształt od owalnego lub wielokątne do nieregularnego lub wydłużone. Ich jądra są owalne lub okrągłe i leżą w centralnej części komórki.



**Ryc. 1.** Morfologia komórek C tarczycy u różnych gatunków zwierząt; barwienie metodą immunohistochemiczną z przeciwciałem skierowanym przeciwko kalcytoninie, powiększenie 600×: A – świnia; B – pies; C – koń; D – krowa

Komórki C lokalizują się w obrębie ścian pęcherzyków lub w zrębie, przylegając do ich błony podstawnej. Zwykle układają się w grupy, przylegając do siebie, a granice międzykomórkowe są słabo widoczne. Komórki leżące pojedynczo występują dużo rzadziej. Komórki C mogą zajmować znaczne obszary ściany pęcherzyków lub układać się przy błonie podstawnej pęcherzyka na kształt „pierścieni”, które nie zawsze są ciągłe (34).

U bydła i żubrów komórki C (ryc. 1D) są także polimorficzne – wielokątne, owalne lub o nieregularnym kształcie, w niektórych widoczne są długie wypustki cytoplazmatyczne. Ich jądra są okrągłe lub owalne, zwykle położone mimośrodkowo. Większość komórek C leży pojedynczo w obrębie ściany pęcherzyków i nie kontaktuje się ze sobą. Czasami gdy jest ich więcej, tworzą grupy, w których zwykle też nie przylegają bezpośrednio do siebie. Rzadziej komórki C są zlokalizowane w tkance śródmiąższowej przy błonie podstawnej pęcherzyków (u żubrów znacznie częściej niż u bydła), jeszcze rzadziej pomiędzy pęcherzykami (u bydła takie położenie raczej nie występuje). Komórki C umiejscowione pozapęcherzykowo zwykle także leżą pojedynczo lub w drobnych, kilkukomórkowych grupach (częściej u żubrów). W sytuacji gdy ich liczba znacznie wzrasta, u żubrów mogą one tworzyć stosunkowo duże grupy lub „pierścienie” wokół ściany pęcherzyków (34).

### Rola komórek C

Podstawową funkcją komórek C jest wytwarzanie i wydzielanie kalcytoniny, hormonu obniżającego poziom wapnia zjonizowanego poprzez hamowanie aktywności osteoklastów i nasilenie jego wydalania przez nerki (2, 3, 19). Oprócz kalcytoniny są one źródłem wielu różnych peptydów regulatorowych (2, 19). W literaturze coraz częściej podkreśla się ich udział w wewnątrztrzonkowej regulacji funkcji tyreocytów (2, 19, 37), która może się odbywać w wyniku bezpośredniego kontaktu obu typów komórek, ale przede wszystkim dzięki uwalnianym przez komórki peptydom regulatorowym o działaniu auto-, para- i endokrynnym (2, 19, 37). Niektóre z tych substancji wpływają hamująco, podczas gdy inne pobudzają syntezę hormonów tarczycy. Potwierdzeniem ich parakrynnego wpływu na funkcjonowanie tyreocytów jest obecność na powierzchni tych komórek receptorów dla peptydów regulatorowych (m.in. dla somatostatyny, serotoniny czy TRH) (2, 37).

Pośrednim dowodem na istnienie lokalnych mechanizmów regulacyjnych wynikających z oddziaływań para- i autokrynnych między komórkami dokrewnymi tarczycy jest lokalizacja komórek C w obrębie jej płątów. Jak wspomniano, większość z nich znajduje się w centralnych obszarach płątów, w tzw. regionach komórek C. Są to również obszary, w których pęcherzyki tarczycy są najbardziej aktywne (2) i gdzie

istnienie takich miejscowych mechanizmów regulujących aktywność wydzielniczą tyreocytów jest wysoce wskazane (2, 37). Części obwodowe płatów to regiony, w których pęcherzyki (przeważnie dużych rozmiarów) gromadzą i przechowują koloid o wysokim stężeniu hormonów tarczycy, szczególnie u zwierząt, u których aktywność hormonalna jest uzależniona od cykli sezonowych. W tych regionach tarczycy komórki C są bardzo nieliczne (37). Należy podkreślić, że obserwuje się znaczące różnice w odsetku komórek C wytwarzających poszczególne peptydy regulatorowe, co jest uzależnione od gatunku, a w jego obrębie, niejednokrotnie od wieku osobniczego. Zwykle jednak odsetek wytwarzających je komórek C jest niewielki, np. neuromedyna U jest wytwarzana tylko przez 5% komórek C szczura (2).

### Wybrane substancje regulatorowe syntetyzowane przez komórki C i ich rola

Podanie dokładnej listy peptydów regulatorowych wytwarzanych przez komórki C jest trudne ze względu na to, że ich zestaw zmienia się zależnie od wieku, płci, kondycji zdrowotnej. Ponadto w życiu osobniczym zmianie ulega nie tylko liczba komórek C wytwarzających substancje inne niż kalcytonina, ale także profil syntetyzowanych przez nie peptydów regulatorowych (19).

Gen kalcytoniny koduje również dwa inne białka: katakalcyne i CGRP – peptyd pochodny genu kalcytoniny, calcitonin gene-related peptide (2, 37). Ten ostatni jest w ponad 98% wytwarzany w układzie nerwowym, gdzie pełni rolę neuroprzekaznika i jako taki znajduje się również w zakończeniach włókien nerwowych tarczycy. Jednak jego źródłem na terenie tego narządu są również komórki C (2, 19). U większości zwierząt (szczury, świnię, myszy, chomiki, króliki, żubry, psy, koty, bydło) CGRP, podobnie jak kalcytonina, jest wykrywany we wszystkich lub prawie wszystkich komórkach C, podczas gdy u świnki morskiej tylko w pewnym odsetku tych komórek (14, 35). U większości gatunków (m.in. u psów, kotów, bydła, szczurów, królików) ekspresja CGRP w komórkach C jest silna (38), podczas gdy u świń, myszy i chomików – słaba (3). W badaniach na szczurach wykazano, że CGRP i kalcytonina są obecne w tych samych komórkach C (31). Badając rolę CGRP w tarczycy, stwierdzono, że podobnie jak kalcytonina i katakalcyne nie wywiera on wpływu na wydzielanie hormonów tarczycy, zarówno na poziomie podstawowym, jak i po stymulacji TSH, jednak podawane razem związki te hamują proces sekrecji hormonów tarczycy po stymulacji przez TSH (39). Ponadto CGRP pobudza wydzielanie kalcytoniny na drodze autokrynej (19, 37) i parakrynej, a także wykazuje hamujący wpływ na wzrost tarczycy (40). Zarówno w układzie nerwowym, jak i w komórkach C CGRP nigdy nie jest wydzielany samodzielnie, w przypadku komórek C wydzielany jest razem z innymi peptydami regulatorowymi, stąd w tarczycy nie można zaobserwować jego „czystego działania” (40).

Kolejnym peptydem regulatorowym wydzielanym przez komórki C jest somatostatyna, która także pełni jednocześnie rolę neurotransmitera w układzie

nerwowym. W obrębie tarczycy jest ona wydzielana przez subpopulację komórek C o zmiennej liczebności (2). U świń morskich i królików większość komórek C oprócz kalcytoniny wytwarza także somatostatynę, podczas gdy u świń, ludzi, chomików, szczurów i żubrów komórki C wytwarzające somatostatynę są przez całe życie osobnicze bardzo nieliczne, a u myszy w ogóle nie stwierdzono ekspresji tego hormonu w komórkach C (3, 14, 35, 41, 42). U szczurów natomiast liczba komórek C pozytywnych dla somatostatyny zmienia się wraz z wiekiem – są one nieliczne w życiu płodowym, liczne w momencie urodzenia i ponownie ich liczba spada, tak że u osobników dorosłych w 1., a zwłaszcza w 2. roku życia występują one pojedynczo (2, 31).

U noworodków szczurzych większość komórek C syntetyzuje kalcytoninę wraz z somatostatyną, a tylko nieliczne samą kalcytoninę (w barwieniach immunohistochemicznych stwierdzono, że do 7. dnia życia liczba komórek wytwarzających kalcytoninę oraz somatostatynę jest zbliżona). U dojrzałych osobników jest odwrotnie – większość z nich wytwarza kalcytoninę, a tylko nieliczne z nich także somatostatynę (po 20. dniu występuje już wyraźna przewaga komórek C wytwarzających kalcytoninę) (31, 42). Podobnie u psów – u płodów prawie wszystkie komórki C wykazują ekspresję somatostatyny, która następnie, wraz z wiekiem, stopniowo ulega obniżeniu (43).

Wpływ somatostatyny na funkcjonowanie tarczycy prowadzi do zahamowania wydzielania jej hormonów, zarówno na poziomie podstawowym, jak i po stymulacji przez TSH (44, 45). Ponadto wywiera ona silny efekt hamujący na wzrost tyreocytów poprzez hamowanie stymulacji, jaką na te komórki wywierają TSH i IGF-1 – insulinopodobny czynnik wzrostu-1, insulin-like growth factor 1 (46), a ponadto zmniejsza wydzielanie kalcytoniny (19). Działanie to ma charakter parakryny (37).

Komórki C syntetyzują TRH (2, 37). W badaniach przeprowadzonych na psach wykazano hamującą rolę TRH wytwarzanego przez komórki C na wydzielanie hormonów tarczycy po stymulacji TSH (47, 48). Wskazuje to, że TRH może na drodze parakrynej brać udział w wewnątrz-tarczycowej regulacji sekrecji hormonów tarczycy jako antagonist TSH (2).

Grelina to kolejny peptyd regulatorowy wytwarzany przez komórki C i oddziałyujący na tyreocyty na drodze parakrynej. Grelina bezpośrednio aktywuje geny specyficzne dla tarczycy – tyreoperoksydazy, symportera  $\text{Na}^+/\text{I}^-$  i tyreoglobuliny, które są zaangażowane w syntezę jej hormonów (49, 50). U ludzi tylko pojedyncze komórki C produkują grelinę, podczas gdy u szczurów ich odsetek w stosunku do tyreocytów wynosi od 4,5% do 10,4%. Ponadto u ludzi stwierdzono istnienie różnic w poziomie ekspresji greliny w tarczycach płodów i osobników dorosłych (2).

U szczurów wykazano, że komórki C syntetyzują melatoninę (51). Jej wpływ na tarczycę jest różnorodny. Stwierdzono, że w hodowlach komórkowych oraz w warunkach *in vivo* duże dawki melatoniny hamują aktywność mitotyczną tyreocytów szczurów, zarówno podstawową, jak i po stymulacji przez TSH (52). Oprócz tego, melatonina hamuje wydzielanie tyroksyny

i odpowiedź tarczycy na TSH (53). Ponadto w tarczycy u szczurów melatonina wychwytuje wolne rodniki, na które tyreocyty są narażone, ponieważ w syntezie ich hormonów bierze udział  $H_2O_2$  (54, 55, 56). Tak więc melatonina syntetyzowana przez komórki C bezpośrednio w tarczycy może brać udział w mechanizmach obronnych, chroniąc tyreocyty przed stresem oksydacyjnym (2).

Wśród innych peptydów regulatorowych o pobudzającym działaniu na syntezę hormonów tarczycy wymienia się też m.in. peptyd uwalniający gastrynę, heloderminę, neuromedynę U oraz inne substancje charakterystyczne dla komórek neuroendokrynnych, jak chromogranina, synaptofizyna czy neuronoswista enolaza (2, 37).

Komórki C stanowią niewielką populację komórek endokrynowych tarczycy. Zarówno ich liczba, jak i lokalizacja w obrębie miększu tarczycy różni się pomiędzy poszczególnymi gatunkami. Już w obrębie gatunku rozmieszczenie komórek C w płatach tarczycy także nie jest jednorodne. Jak powszechnie wiadomo, komórki C współdziałają z komórkami przytarczyc w utrzymaniu homeostazy wapniowej. Jednak coraz częściej podkreśla się, że stanowią one źródło licznych peptydów o działaniu auto-, para- i endokrynnym. Oznacza to, że mogą wykazywać regulacyjny wpływ na funkcjonowanie tyreocytów, a także wielokierunkowo oddziaływać na cały organizm.

## Piśmiennictwo

- Hazard J.B.: The C cells (parafollicular cells) of the thyroid gland and medullary thyroid carcinoma. A review. *Am. J. Pathol.* 1977, **88**, 213–250.
- Fernández-Santos J.M., Morillo-Bernal J., García-Marín R., Utrilla J.C., Martín-Lacave I.: Paracrine regulation of thyroid-hormone synthesis by C cells. W: Thyroid hormone. Agrawal N. K. (edit), InTech, Rijeka, 2012, 51–84.
- Kameda Y.: Cellular and molecular events on the development of mammalian thyroid C cells. *Dev. Dyn.* 2016, **245**, 323–341.
- Biełańska-Osuchowska Z.: Rozwój gruczołów dokrewnych. Tarczycza. W: Zarys organogenezy. Różnicowanie się komórek w narządach. PWN, wyd. 1, 2004, 439–448.
- Williams E.D., Toyn C.E., Harach H.R.: The ultimobranchial gland and congenital thyroid abnormalities in man. *J. Pathol.* 1989, **159**, 135–141.
- Kameda Y.: The accessory thyroid gland of the dog around the intrapericardial aorta. *Arch. Histol. Jpn.* 1972, **34**, 375–391.
- Vandernoot I., Sartelet H., Abu-Khudir R., Chanoine J. P., Deladoey J.: Evidence for calcitonin-producing cells in human lingual thyroids. *J. Clin. Endocrinol. Metab.* 2012, **97**, 951–956.
- Sporny S., Taran K.: Znaczenie badań immunohistochemicznych w diagnostyce zmian układu dokrewnego. *Endokrynol. Pol.* 2005, **56**, 346–354.
- Kameda Y., Ikeda A.: Immunohistochemical study of the C-cell complex of dog thyroid glands with reference to the reactions of calcitonin, C-thyroglobulin and 19S thyroglobulin. *Cell Tissue Res.* 1980, **208**, 405–415.
- Sawicki B.: Ultimobranchial follicles and cysts in the European bison thyroid. *Acta Theriol.* 1991, **36**, 349–356.
- Mizukami Y., Nonomura A., Michigishi T., Noguchi M., Hashimoto T., Nakamura S., Ishizaki T.: Solid cell nests of the thyroid. A histologic and immunohistochemical study. *Am. J. Clin. Pathol.* 1994, **101**, 186–191.
- Cameselle-Teijeiro J., Varela-Durán J., Sambade C., Villanueva J.P., Varela-Núñez R., Sobrinho-Simoes M.: Solid cell nests of the thyroid: light microscopy and immunohistochemical profile. *Hum. Pathol.* 1994, **25**, 684–693.
- Martin-Lacave I., Conde E., Montero C., Galera-Davidson H.: Quantitative changes in the frequency and distribution of the C-cell population in the rat thyroid gland with age. *Cell Tissue Res.* 1992, **270**, 73–77.
- Sawicki B., Zabel M.: Immunocytochemical study of parafollicular cells of the thyroid and ultimobranchial remnants of the European bison. *Acta Histochem.* 1997, **99**, 223–230.
- Ljungberg O., Nilsson P.O.: Hyperplastic and neoplastic changes in ultimobranchial remnants and in parafollicular (C) cells in bulls: a histologic and immunohistochemical study. *Vet. Pathol.* 1985, **22**, 95–103.
- Al-Ramadan S.Y.: Immunohistochemical study of the ultimobranchial remnants in the camel. *Assiut. Vet. Med. J.* 2013, **59**, 124–130.
- Harach H.R.: Mixed follicles of the human thyroid gland. *Acta Anat. (Basel.)* 1987, **129**, 27–30.
- Kameda Y.: The occurrence and distribution of the parafollicular cells in the thyroid, parathyroid IV and thymus IV in some mammals. *Arch. Histol. Jpn.* 1971, **33**, 283–299.
- Dadan J., Zbucki R.: Komórki C i ich rola. *Post. Biol. Komórki* 2003, **30**, 187–200.
- Rost M.C., Rost F.W.: Storage granules of thyroid C cells in the dog: a cytochemical and ultrastructural study, in relation to the masked metachromasia reaction. *Histochem. J.* 1975, **7**, 307–320.
- Fetter A.W., Capen C.C.: Ultrastructural evaluation of the parathyroid glands of pigs with naturally occurring atrophic rhinitis. *Pathol. Vet.* 1968, **5**, 481–503.
- Frink R., Krupp P.P., Young R.A.: Seasonal variation in the morphology of thyroid parafollicular (C) cells in the woodchuck, *Marmota monax*: A light and electron microscopic study. *Anat. Rec.* 1977, **189**, 397–411.
- Chen H., Hayakawa D., Emura S., Tamada A., Ozawa Y., Taguchi H., Vano R., Shoumura S.: Effects of ethanol on the ultrastructure of the hamster thyroid C-cell. *Histol. Histopathol.* 2000, **15**, 469–474.
- McMillan P.J., Hooker W.M., Deptos L.J.: Distribution of calcitonin-containing cells in the human thyroid. *Am. J. Anat.* 1974, **140**, 73–79.
- Tsuchiya T., Shiomura Y., Suzuki K., Nagai H., Tamate H.: Immunocytochemical study on the C cells in pig thyroid glands. *Acta Anat.* 1984, **120**, 138–141.
- Sawicki B.: C-Zellen in der Schilddrüse und in den Resten des Ultimobranchialkörpers des Wisents. *Ann. Anat.* 1993, **175**, 343–347 [Abstract].
- Sawicki B.: Morphology and histochemistry of thyroid gland C cells of young and adult guinea pigs. *Acta Theriol.* 1975, **20**, 281–296.
- Sawicki B., Kuczyński M.: Morphological studies on the C cells of the thyroid of certain rodents. *Acta Theriol.* 1977, **22**, 251–260.
- Roediger W.E.: The oxyphil and C cells of the human thyroid gland. A cytochemical and histopathologic review. *Cancer* 1975, **36**, 1758–1770.
- Kameda Y.: Parafollicular cells of the thyroid as studied with Davenport's silver impregnation. *Arch. Histol. Jpn.* 1968, **30**, 83–94.
- Zabel M., Surdyk J., Biela-Jacek I.: Immunocytochemical studies on thyroid parafollicular cells in postnatal development of the rat. *Acta Anat. (Basel.)* 1987, **130**, 251–256.
- Wolfe H.J., Voelkel E.F., Tashjian A.H. Jr.: Distribution of calcitonin-containing cells in the normal adult human thyroid gland: a correlation of morphology with peptide content. *J. Clin. Endocrinol. Metab.* 1974, **38**, 688–694.
- Gibson W.G., Peng T.C., Croker B.P.: Age-associated C-cell hyperplasia in the human thyroid. *Am. J. Pathol.* 1982, **106**, 388–393.
- Berczyńska J., Powęska A., Rygiel D., Sokołowska J., Urbańska K.: Immunohistochemical characteristic of C cell in thyroid gland in different species. The preliminary study. 2nd International Scientific Conference of Veterinary Medicine Students, Warszawa 15.05.2016, materiały konferencyjne, s. 19.
- Zabel M., Schäfer H., Surdyk J., Biela-Jacek I.: Immunocytochemical studies on parafollicular cells of various mammals. *Acta Anat. (Basel.)* 1988, **131**, 222–226.
- Kameda Y.: Immunohistochemical study of C cell follicles in dog thyroid glands. *Anat. Rec.* 1982, **204**, 55–60.
- Sawicki B.: Evaluation of the role of mammalian thyroid parafollicular cells. *Acta Histochem.* 1995, **97**, 389–399.
- Kameda Y.: Localization of immunoreactive calcitonin gene-related peptide in thyroid C cells from various mammalian species. *Anat. Rec.* 1987, **219**, 204–212.
- Ahren B.: Effects of calcitonin, katalcalcin, and calcitonin gene-related peptide on basal and TSH-stimulated thyroid hormone secretion in the mouse. *Acta Physiol. Scand.* 1989, **135**, 133–137.
- Ahren B.: Regulatory peptides in the thyroid gland – a review on their localization and function. *Acta Endocrinol. (Copenh.)* 1991, **124**, 225–232.
- Kameda Y., Oyama H., Endoh M., Horino M.: Somatostatin immunoreactive C cells in thyroid glands from various mammalian species. *Anat. Rec.* 1984, **204**, 161–170.

42. Fierabracci A., Castagna M., Baschieri L.: Calcitonin and somatostatin containing C cells in rat and human thyroid. Immunohistochemical study by a double-staining method. *Pathologica* 1993, **85**, 467–474.
43. Kameda Y., Oyama H., Horino M.: Ontogeny of immunoreactive somatostatin in thyroid C cells from dogs and guinea pigs. *Anat. Rec.* 1984, **208**, 89–101.
44. Ahren B., Hedner P., Melander A., Westgren U.: Inhibition by somatostatin of mouse thyroid activity following stimulation by thyrotrophin, isoprenaline and dibutyryl cyclic-AMP. *Acta Endocrinol. (Copenh.)* 1977, **86**, 323–329.
45. Siperstein A.E., Levin K.E., Gum E.T., Clark O.H.: Effect of somatostatin on adenylate cyclase activity in normal and neoplastic thyroid tissue. *World J. Surg.* 1992, **16**, 555–560.
46. degli Uberti E.C., Hanau S., Rossi R., Piva R., Margutti A., Trasforini G., Pansini G., del Senno L.: Somatostatin reduces 3H-thymidine incorporation and c-myc, but not thyroglobulin ribonucleic acid levels in human thyroid follicular cells in vitro. *J. Clin. Endocrinol. Metab.* 1991, **72**, 1364–1371.
47. Delbeke D., Van Sande J., Cochaux P., Decoster C., Dumont J.E.: Effect of thyrotrophin-releasing hormone on dog thyroid in vitro. *Biochim. Biophys. Acta* 1983, **761**, 262–268.
48. Iversen E., Laurberg P.: Thyrotrophin-releasing hormone (TRH) and hormone secretion from the follicular and C-cells of perfused dog thyroid lobes. *Acta Endocrinol. (Copenh.)* 1985, **109**, 499–504.
49. Kluge M., Riedl S., Uhr M., Schmidt D., Zhang X., Yassouridis A., Steiger A.: Ghrelin affects the hypothalamus-pituitary-thyroid axis in humans by increasing free thyroxine and decreasing TSH in plasma. *Eur. J. Endocrinol.* 2010, **162**, 1059–1065.
50. Sobic-Jurjevic B., Stevanovic D., Milosevic V., Sekulic M., Starcevic V.: Central ghrelin affects pituitary-thyroid axis: histomorphological and hormonal study in rats. *Neuroendocrinology* 2009, **89**, 327–336.
51. Kvetnoy I.M.: Extrapineal melatonin: location and role within diffuse neuroendocrine system. *Histochem. J.* 1999, **31**, 1–12.
52. Lewinski A., Sewerynek E.: Melatonin inhibits the basal and TSH-stimulated mitotic activity of thyroid follicular cells in vivo and in organ culture. *J. Pineal Res.* 1986, **3**, 291–299.
53. Wright M.L., Pikula A., Babski A.M., Labieniec K.E., Molan R.B.: Effect of melatonin on the response of the thyroid to thyrotrophin stimulation in vitro. *Gen. Comp. Endocrinol.* 1986, **108**, 298–305.
54. Makay B., Makay O., Yenisey C., Icoz G., Ozgen G., Unsal E., Akyildiz M., Yetkin E.: The interaction of oxidative stress response with cytokines in the thyrotoxic rat: is there a link? *Mediators Inflamm.* 2009, **2009**: 391682.
55. Rao M.V., Chhunchha B.: Protective role of melatonin against the mercury induced oxidative stress in the rat thyroid. *Food Chem. Toxicol.* 2010, **48**, 7–10.
56. Tan D.X., Manchester L.C., Reiter R.J., Plummer B.F., Limson J., Weintraub S.T., Qi W.: Melatonin directly scavenges hydrogen peroxide: a potentially new metabolic pathway of melatonin biotransformation. *Free Radic. Biol. Med.* 2000, **29**, 1177–1185.