

Ostre uszkodzenie nerek (AKI) w przebiegu zatrucia izoniazylem u 17-letniego chłopca

Małgorzata Mizerska-Wasiak, Hanna Szymanik-Grzelak, Maria Roszkowska-Blaim

Katedra i Klinika Pediatrii i Nefrologii, Warszawski Uniwersytet Medyczny

Mizerska-Wasiak M, Szymanik-Grzelak H, Roszkowska-Blaim M. Ostre uszkodzenie nerek (AKI) w przebiegu zatrucia izoniazylem u 17-letniego chłopca. Med Og Nauk Zdr. 2013; 19(1): 68-70.

Streszczenie

Izoniazyl (hydrazyl kwasu izonikotynowego, INH) jest lekiem bakteriobójczym stosowanym w profilaktyce i terapii gruźlicy. Objawy ostrej intoksykacji INH są rzadko opisywane u dzieci, a opisy niewydolności nerek są kazuistyczne.

Przedstawiamy przypadek 17-letniego chłopca, u którego, w przebiegu zatrucia izoniazylem, stwierdzono objawy ostrego uszkodzenia nerek (kreatynina 1,4 mg/dl, GFR 51 ml/min, AKI, stopień 2 wg AKIN jak i pRIFLE). Pierwszymi objawami zatrucia INH były drgawki, następnie zaburzenia świadomości, kwasica metaboliczna (pH 6,83, HCO₃ 2,3 mmol/l, BE (-28,5) mmol/l) hiperglikemia 268 mg/dl oraz narastające cechy rhabdomyolizy (CK max 144000 U/l, LDH max 11134 U/l, mioglobina max >500 ng/ml, GOT max 2918 U/l, GPT max 754 U/l).

Po zastosowaniu leków przeciwdrgawkowych, intensywnego nawadniania oraz alkalizacji moczu 8,4% NaHCO₃ uzyskano normalizację stężenia kreatyniny w surowicy (0,7 mg/dl, GFR 102 ml/min) w 5 dobie, mioglobiny i LDH po 10 dniach, a CK i aminotransferaz – po 4 tygodniach.

U pacjentów leczonych INH warto pamiętać, że przedawkowanie izoniazylu może doprowadzić do ostrego uszkodzenia nerek.

Słowa kluczowe

AKI, izoniazyl, rhabdomyoliza, dzieci

WPROWADZENIE

Izoniazyl (hydrazyl kwasu izonikotynowego) jest lekiem bakteriobójczym stosowanym w profilaktyce i terapii gruźlicy w dawce 300 mg/dobę u dorosłych, u dzieci – 10–15 mg/kg/dobę (nie więcej niż 300 mg/dobę) [1]. Podany w wyższych dawkach wykazuje działanie hepatotoksyczne, może spowodować wystąpienie neuropatii obwodowej i nawracających drgawek [1, 2, 3, 4, 5, 6, 7].

Pierwszymi objawami przedawkowania INH są nudności, wymioty, zawroty głowy, niewyraźna mowa, zaburzenia widzenia, omamy wzrokowe. W cięższych przypadkach występują zaburzenia oddychania, śpiączka wraz z niepoddającymi się leczeniu napadami drgawkowymi [4, 5, 6, 7], rzadko inne objawy neurologiczne [8, 9].

U osób dorosłych do najczęściej obserwowanych objawów zatrucia INH zalicza się drgawki, upośledzenie świadomości, wymioty, tachykardię, tachypnoe, hipertermię, neuropatię obwodową [1, 2, 3, 4, 5, 6, 7]. Rhabdomyoliza jest rzadko opisywanym objawem zatrucia INH u dorosłych [10, 11]. Jeszcze rzadziej opisywana jest niewydolność nerek [12, 13]. Ostra niewydolność nerek rozwija się w wyniku uwalniania z uszkodzonych tkanek mioglobiny i kwasu moczowego, które wytrącają się szczególnie łatwo w kwaśnym środowisku w postaci wałeczków, powodując zatkanie cewek nerkowych i ich martwicę [11].

Do charakterystycznych objawów laboratoryjnych w zatruciu INH należą: kwasica metaboliczna, hiperglikemia, upośledzona funkcja wątroby oraz podwyższenie poziomu kinazy fosfokreatynowej CPK [2, 3, 4, 5, 6, 10].

Objawy ostrej intoksykacji INH są rzadko opisywane u dzieci, a opisy niewydolności nerek są kazuistyczne [13].

OPIS PRZYPADKU

17-letni pacjent przyjęty do kliniki z powodu 4-krotnych drgawek toniczno-klonicznych, po dożylnym podaniu w karetce 10 mg diazepam.

Miesiąc wcześniej, z powodu dodatniej próby tuberkulinowej, rozpoczęto jego leczenie izoniazylem (200 mg/dobę). Funkcja nerek w tym czasie była prawidłowa. Przed przyjęciem do szpitala u chłopca od 4 dni obserwowano biegunkę, ale nadal systematycznie przyjmował lek.

Pacjent przyjęty w stanie ogólnym ciężkim, nieprzytomny, z ciśnieniem tętniczym 151/57 mmHg, tętnem 90/min, nieregularnym oddechem; stopień odwodnienia oceniono na ok. 5%; źrenice równe, z prawidłową reakcją na światło. W badaniach laboratoryjnych podwyższone wykładniki uszkodzenia nerek: kreatynina 1,4 mg/dl, GFR 51 ml/min, w stopniu 2. wg Acute Kidney Injury Network jak i pRIFLE [14, 15], mocznik 32 mg/dl, kwas moczowy 13,9 mg/dl, pH 6,83, HCO₃ 2,3 mmol/l, BE (-28,5) mmol/l, pO₂-106 mmHg, pCO₂ 33 mmHg, Na 153 mmol/l, K 3,9 mmol/l, Ca 5,3 mEq/l, GOT 31 U/l, GPT 42 U/l, LDH 801 U/l, glukoza 268 mg/dl, WBC 27, 1 × 10³/mm³, Hb 16 g/dl, Ht 49,8%, płytki 271 × 10³/mm³. W badaniu moczu: białko 45 mg/dl, erytrocyty 1-2 wpw. Zapis EKG prawidłowy.

Badania toksykologiczne – w kierunku: etanolu, metanolu, glikolu, narkotyków i kodeiny – były ujemne. Wyniki badania płynu mózgowo-rdzeniowego oraz CT głowy były prawidłowe. Badanie TANDEM SM – w kierunku zaburzeń beta oksydacji kwasów tłuszczowych – nie wykazało odchylenia.

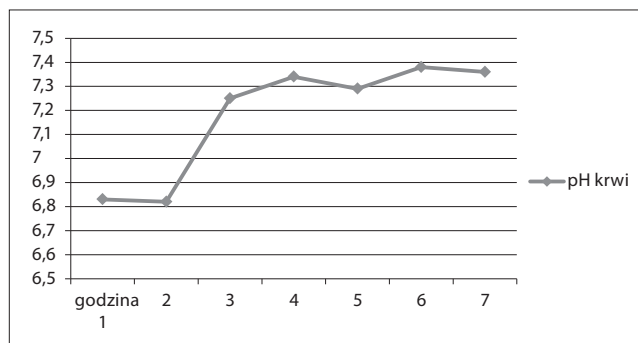
W ciągu pierwszych 6 godzin hospitalizacji obserwowano kilkukrotne nawroty drgawek toniczno-klonicznych ze wzrostem ciśnienia tętniczego do 182/62 mmHg. W leczeniu stosowano doraźnie dożylnie diazepam (18 mg/dobę = 0,25 mg/kg/dobę) oraz fenobarbital (40 mg/dobę); ponadto intensywne nawadnianie – 3 l/dobę – płynem wieloelektrolitowym, dożylną alkalizację 8,4% NaHCO₃ w dawce 0,3 ml/kg pod kontrolą pH krwi, uzyskując normalizację po

Adres do korespondencji: Małgorzata Mizerska-Wasiak, Katedra i Klinika Pediatrii i Nefrologii Warszawskiego Uniwersytetu Medycznego, ul. Marszałkowska 24; 00-576 Warszawa
e-mail: wasiaczki@wp.pl

Nadesłano: 13 stycznia 2013; zaakceptowano do druku: 11 marca 2013



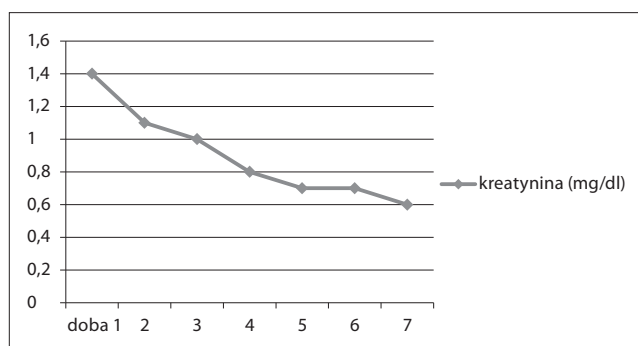
5 godzinach (Ryc.1). Nadciśnienie tętnicze opanowano, podając dożylnie dihydralazynę 2x7 mg. W ciągu dalszego pobytu w oddziale nie obserwowano nawrotów drgawek.



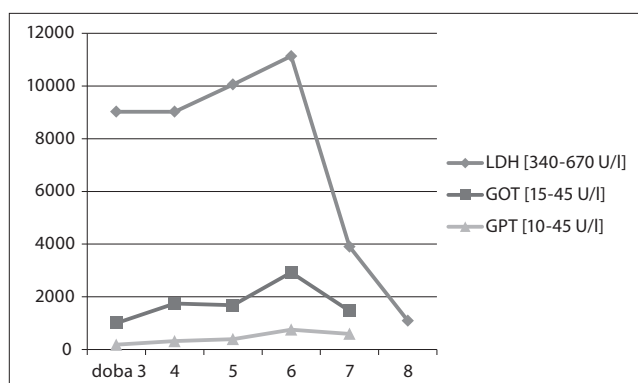
Rycina 1. Zmiany pH krwi w wyniku alkalizacji

Po 48 godzinach hospitalizacji, w związku z nasilonym bólem łydek, podejrzewając rabdomiolizę, oznaczono stężenie CK, które wynosiło 96000 U/l (norma 33-145 U/l), LDH – 9024 U/l (norma 340-640 U/l), mioglobiny – 438 ng/ml (0-107ng/ml), GOT – 1004 U/l (norma do 45 U/l), GPT – 180 U/l (norma do 45 U/l) i narastało w kolejnych dniach. Kontynuowano intensywne nawadnianie oraz alkalizację moczu 8,4% NaHCO₃ do pH 7,5, uzyskując stopniowe obniżenie parametrów rabdomiolizy i ustąpienie dolegliwości bólowych mięśni.

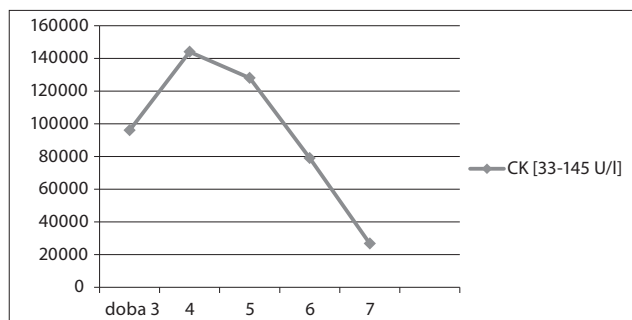
Normalizację stężenia kreatyniny w surowicy (0,7 mg/dl, GFR 102 ml/min) stwierdzono w 5 dobie (Ryc.2), mioglobiny i LDH po 10 dniach, a CK i aminotransferaz – po 4 tygodniach. Ryciny 3 i 4 przedstawiają dynamikę zmian wybranych wykładników rabdomiolizy w pierwszym tygodniu obserwacji pacjenta..



Rycina 2. Zmiana wartości kreatyniny w czasie obserwacji



Rycina 3. Dynamika zmian LDH i transaminaz w czasie obserwacji



Rycina 4. Dynamika zmian CK w surowicy krwi pacjenta

OMÓWIENIE

Ostra niewydolność nerek w przebiegu zatruc izoniazydą opisywana jest najczęściej w trakcie pierwszego roku leczenia, częściej u mężczyzn. Ryzyko tego powikłania rośnie wraz z wiekiem pacjentów [13].

W przedstawionym przypadku ostre zatrucie izoniazydą, 2 miesiące po rozpoczęciu leczenia, w połączeniu z odwodnieniem w przebiegu biegunki, spowodowało wystąpienie zaburzeń świadomości, drgawek i ciężkiej kwasicy metabolicznej – typowych objawów zatrucia INH.

Ostre uszkodzenie nerek, stwierdzone w dniu przyjęcia, mogło wynikać z zatrucia INH w przebiegu odwodnienia. Rabdomioliza, którą stwierdzono w 3 dobie, wynikała prawdopodobnie z uszkodzenia mięśni wskutek wielokrotnych drgawek w przebiegu zatrucia INH, jak również z bezpośredniego uszkadzającego działania INH.

Leczenie zatrucia izoniazydą u dzieci podlega takim samym zasadom jak u dorosłych, z wyjątkiem stosowanych dawek leków [2]. Podstawowym działaniem jest zabezpieczenie dostępu tlenu u pacjenta ze śpiączką, drgawkami lub stanem drgawkowym; stosowanie pirydoksyny i leków przeciwdrgawkowych [2, 4, 5, 6]. Objawy neurologiczne w zatruciu INH są związane z czynnościowym niedoborem pirydoksyny (vit.B6), której miejsca receptorowe są blokowane przez INH oraz inaktywacją enzymu fosfokinazy pirydoksyny, co powoduje niedobór fosforanu pirydoksalu – aktywnego kofaktora w wielu reakcjach, m.in. w powstawaniu kwasu γ -aminomasłowego (GABA) – pogłębiając tym objawy neuropatii [2].

Dlatego też u wszystkich pacjentów z drgawkami i objawami ostrego zatrucia INH zalecane jest stosowanie pirydoksyny w dawce 1 g iv na każdy gram podanego INH [2, 4, 5]. Jeśli ilość przyjętego INH jest nieznana, zaleca się stosowanie pirydoksyny 70 mg/kg (max.5 g) iv u dzieci, z jednoczesnym podawaniem benzodiazepiny [2]. U naszego pacjenta nawroty drgawek opanowano podawaniem dodatkowo fenobarbitalu.

Korekcja kwasicy metabolicznej przy użyciu wodorowęglanu sodu, zalecana jest przy ciężkiej postaci kwasicy z pH krwi arterializowanej 7.10-7.15 [2].

U opisywanego chłopca podawanie wodorowęglanu sodu od 3. godziny pobytu w szpitalu spowodowało normalizację pH krwi po 5 godzinach, ale kontynuowano leczenie w związku z ochronnym działaniem alkalizacji na cewki nerkowe. Alkalizacja moczu do wartości pH > 6,5 zapobiega precypitacji mioglobiny i kwasu moczowego w cewkach nerkowych. We wczesnym etapie rabdomiolizy można podawać 8,4% NaHCO₃ w bolusach, w dawce 1 mmol/kg m.c, do czasu osiągnięcia pH krwi 7,45 [11].

W leczeniu ciężkiego zatrucia INH do leczenia nerkowego zastępczego (hemodializa, dializa otrzewnowa) powinni być kwalifikowani pacjenci z ciężką niewydolnością nerek, u których terapia pyrydoksyną jest nieskuteczna [2, 6, 16].

Leczenie zachowawcze AKI w omawianym przypadku okazało się wystarczające. Pacjent bez odchyżeń w badaniu przedmiotowym i badaniach laboratoryjnych pozostaje pod opieką poradni nefrologicznej.

U pacjentów leczonych INH warto pamiętać, że przedawkowanie izoniazidu w sytuacjach wahań wolemii może doprowadzić do ostrego uszkodzenia nerek.

PIŚMIENNICTWO

1. Cruz TC, Starke JR. Gruźlica u dzieci. *Pediatr Dypl.* 2011; 15(6): 42-55.
2. Rama B Rao. Isoniazid (INH) poisoning. 2013 www.uptodate.com
3. Wilcox WD, Hacker YE, Geller RJ. Acute isoniazid overdose in a compliant adolescent patient. *Clin Pediatr. (Phila)* 1996; 35: 213.
4. Minns AB, Ghafouri N, Clark RF. Isoniazid-induced status epilepticus in pediatric patient after inadequate pyridoxine therapy. *Pediatr Emerg Care.* 2010; 10: 26-380.
5. Morrow LE, Wear RE, Schuller D, Malesker M. Acute isoniazid toxicity and the need for adequate pyridoxine supplies. *Pharmacotherapy* 2006; 26: 1529.
6. Gokhale YA, Vaidya MS, Metha AD, Rathod NN. Isoniazid toxicity presenting as status epilepticus and severe metabolic acidosis. *J Assoc Physician India* 2009; 50: 70-71.
7. Kalaci A, Duru M, Karazincir S, i wsp. Thoracic spine compression fracture during isoniazid-induced seizures: case report. *Pediatr Emerg Care.* 2008; 24: 842.
8. Ehsan T, Malkoff MD. Acute isoniazid poisoning simulating meningoencephalitis. *Neurology* 1995; 45: 1627.
9. Lewin PK, McGreal D. Isoniazid toxicity with cerebellar ataxia in child. *CMAJ* 1993; 148: 49.
10. Panganiban LR, Makalinao IR, Corte-Maramba NP. Rhabdomyolysis in isoniazid poisoning. *J Toxicol Clin Toxicol.* 2001; 39(2): 143-51.
11. Jaroszyński A, Książek A. Rabdomyoliza. [w:] Książek, Rutkowski (red.) *Nefrologia.* Czelej, Lublin, 2004: 664-669.
12. Bordin V, Fabian F, Coco P i wsp. Tuberculostatic treatment-an unusual case of renal failure. *Nephrol Dial Transplant.* 2000; 15(2): 282-283.
13. Could isoniazid cause renal failure? A study of 98 users. <http://www.ehealthme.com>
14. Mehta RI, i wsp. Acute kidney injury network: report of an initiative to improve outcomes in acute kidney injury. *Crit Care.* 2007; 11: R31.
15. Akcan-Arican A, Zappitelli M, Loftis LL, i wsp. Modified RIFLE criteria in critically ill children with acute kidney injury. *Kidney Int.* 2007; 71(10): 1028-35.
16. Malone RS, Fish DN, Spiegier DM, i wsp. The effect of hemodialysis on isoniazid, rifampin, pyrazinamide and ethambutol. *Am J Respir Crit Care Med.* 1999; 159: 1580-4.

Acute kidney injury (AKI) caused by isoniazid intoxication in a 17-year-old boy

Abstract

Isoniazid (INH) is bactericidal antibiotic frequently used for the prevention and treatment of tuberculosis. Symptoms of INH intoxication diagnosed in children are rare and AKI are casuistic.

The case is presented of a 17-year-old boy who was treated with isoniazid and developed acute kidney injury associated with INH intoxication (creatinine 1.4 mg/dl, GFR 51 ml/min, AKI, grade 2 in AKIN and pRIFLE). First symptoms of intoxication were recurrent seizures, followed by metabolic acidosis (pH 6.83, HCO₃ 2.3 mmol/l, BE (-28.5) mmol/l), hyperglycaemia 268mg/dl, and features rhabdomyolysis (CK max. 144,000 U/l, LDH max 11,134 U/l, mioglobina max. >500 ng/ml, GOT max 2918 U/l, GPT max. 754 U/l).

In the treatment, anticonvulsants, intensive hydration and alkalization with 8.4% NaHCO₃ were used. Normalization of renal function (0.7 mg/dl, GFR 102 ml/min) and decreasing parameters of rhabdomyolysis (CK, LDH, aminotransferases) were observed.

Side-effects of INH, such as intoxication, are associated with acute kidney injury in patients treated with isoniazid.

Key words

AKI, isoniazid, rhabdomyolysis, children

